NECROPOLA DE TIP SÂNTANA DE MUREȘ-CERNEAHOV DE LA TIGHECI (CAMPANIA 2017). DATE PALEOANTROPOLOGICE

Angela SIMALCSIK*, Vlad VORNIC**

Keywords: Sântana de Mureș-Černjachov culture, IVth century A.D., Tigheci, necropolis, anthropological data.

Introducere

Microzona unde se află situl arheologic de la Tigheci-*La Lutărie* face parte dintr-o regiune colinară dintre râurile Sărata și Tigheci, care sunt afluenți de stânga ai râului Prut. Necropola de tip Sântana de Mureș-Cerneahov (sec. IV d.Hr.) de la Tigheci este situată la marginea de nord-est a localității, pe versantul de nord-vest al văii râului Tigheci și pe partea de est a unei văi orientate aproximativ nord-sud, numite de localnici *Valea Coznei,* în punctul *La Lutărie*. O primă cercetare de suprafață a necropolei a fost efectuată în anul 1990, tot atunci fiind executat și un sondaj de salvare pentru degajarea unui mormânt de înhumație parțial distrus, rămas însă nepublicat[1]. În anii 2013 și 2015, necropola a fost cercetată prin prospecțiuni perieghetice de specialiștii Agenției Naționale Arheologice, care au constatat că partea de vest a sitului continuă să fie distrusă prin eroziunea solului. În anul 2015, arheologii observă în malul unei foste lutării câteva morminte de înhumație parțial distruse și salvează din pământul răscolit de alunecări mai multe oase. Analiza antropologică a arătat că acestea provin de la un singur individ – un bărbat adult.

În anul 2017, arheologii de la Agenţia Naţională Arheologică din Republica Moldova demarează săpăturile de salvare în cimitirul de tip Sântana de Mureș-Cerneahov de la Tigheci, executând o singură secțiune, cu suprafaţa de circa 62 mp. În cuprinsul săpăturii, în zone și la adâncimi diferite, au fost descoperite cinci morminte de înhumație. Acestea prezintă o densitate mică și sunt răspândite relativ uniform pe toată suprafaţa dezvelită a necropolei. Ritul mormintelor descoperite până în prezent este înhumația. Indicii clare ale vreunei înmormântări prin incinerare în cursul investigațiilor din anul 2017 nu au fost semnalate[2].

Material şi metode de studiu

Seria scheletică analizată paleoantropologic în acest studiu este formată din şapte indivizi. Șase schelete provin din mormintele cercetate arheologic în campania 2017, la care adăugăm scheletul salvat în anul 2015, din malul fostei lutării din marginea nordică a satului Tigheci.

Etapele analizei paleoantropologice au fost următoarele: înregistrarea stării de

* Centrul de Cercetări Antropologice „Olga Necrasov", Academia Română – Filiala Iaşi, angellisimal@gmail.com

**Agenţia Naţională Arheologică, Chişinău, Republica Moldova, vornic.vlad@yahoo.com

[1] Informație primită de la arheologul Serghei Agulnicov.

[2] Datele arheologice privind cercetările în necropola din sec. IV de la Tigheci, din anul 2017, sunt analizate într-un articol aparte, care se află în curs de apariție (V. Vornic *et alii*, *Cercetări de salvare în necropola de tip Sântana de Mureș-Cerneahov de la Tigheci. Campania 2017*, în „Arheologia preventivă în Republica Moldova", IV, 2019, în curs de apariție).

https://biblioteca-digitala.ro

conservare a osemintelor[3] şi a gradului de reprezentare a fiecărui schelet[4], observarea modificărilor tafonomice[5], stabilirea lateralităţii oaselor[6], reconstituirea elementelor scheletice craniene şi postcraniene, estimarea vârstei biologice[7], determinarea sexului[8], prelevarea datelor metrice, conformative şi morfoscopice[9], calcularea staturii scheletice[10] şi stabilirea tipului antropologic[11]. S-au înregistrat patologiile dentare şi osoase, traumatismele, anomaliile scheletice, trăsăturile non-metrice dentare şi osoase[12], adaptările funcţionale sau indicatorii ocupaţionali şi ai stilului de viaţă, numite şi entezopatii mecanice sau marcheri musculo-scheletici[13].

---

[3] B. Connel, *Preservation and archaeological data*, *in Human osteology method statement* (ed. N. Powers), Museum of London, London, 2008, p. 9.

[4] J. E. Buikstra, D. H. Ubelaker, *Standards for Data Collection from Human Skeletal Remains*, Arkansas Archaeological Survey Research Series, No. 44, Fayetteville, 1994, p. 5-8.

[5] J. E. Buikstra, D. H. Ubelaker, *op. cit.*, 1994, p. 95-106.

[6] T. D. White, P. A. Folkens, *The Human Bone Manual*, Academic Press, Amsterdam, Boston, 2005, p. 75-308.

[7] A. L. Périer, *Observation sur le phénomène de l'abrasion dentaire fonctionnelle chez un groupe ethnique inférieur*, în „Odontologie", 28, 10, 1935, p. 687-697; *Idem, Usure, abrasion, érosion*, în „Pratique Odonto-Stomatologique", 140, 1949, p. 1-7; J. E. Buikstra, D. H. Ubelaker, *op. cit.*, 1994, p. 21-46.

[8] D. H. Ubelaker, *Human Skeletal Remains: Excavation, Analysis and Interpretation*, Taraxacum, Washington D.C., 1979, p. 72-80, 93-114; J. E. Buikstra, D. H. Ubelaker, *op. cit.*, 1994, p. 16-20.

[9] R. Martin, *Lehrbuch der Anthropologie*, 2nd ed., Fisher, Jena, 1928; R. Martin, K. Saller 1957-1966, *Lehrbuch de Anthropologie*, Fischer, Stuttgart, 1957-1966; J. E. Buikstra, D. H. Ubelaker, *op. cit.*, 1994, p. 69-84.

[10] L. Manouvrier, *Determination de la taille d'apre`s les grands os des members*, în „Revue de l' Ecole d'Anthropologie", 2, 1892, p. 227–233; K. Pearson, *Mathematic contributions to the theory of evolution. On the reconstruction of stature of prehistoric races*, în „Philosophical Transactions of the Royal Society Series A", 192, 1899, p. 169–244; E. Breitinger, *Zur Berenchnung der Korperhohe aus den langen Gliedmassenknochen*, *in* „Anthropologhischer Anzeiger", 14, 1938, p. 249-274; M. Trotter, G. Gleser, *The effect of ageing on stature*, în „American Journal of Physical Anthropology", 9, 1951, p. 311-324; M. Trotter, G. Gleser, *Estimation of stature from long bones of American whites and Negroes*, în „American Journal of Physical Anthropology", 10, 1952, p. 469-514; M. Trotter, M., Gleser, G., *A Reevaluation of Estimation of Stature Based on Measurements of Stature Taken during Life and of Long Bones after Death*, în „American Journal of Physical Anthropology", 16, 1958, p. 79-123; H. Bach, *Zur Berenchnung der Körperhöhe aus den langen Gliedmassenknochen weiblicher Skelette*, în „Anthropologhischer Anzeiger", 29, 1965, p. 12–21.

[11] P. Boev, *Die Rassentypen der Balkanhalbinsel und der Ostagaischen Inselwelt und deren Bedeutung fur die Herkunft ihrer Bevolkerung*, Verlag der Bulgarischen Akademie der Wissenschaften, Sofia, 1972.

[12] S. Mays, *The archaeology of human bones*, Routledge, London, New York, 1998, p. 102-181; A. C. Aufderheide, C. Rodriguez-Martin, *The Cambridge Encyclopedia of Human Paleopathology*, Cambridge University Press, Cambridge, 1998, p. 19-200, 305-316, 357-423; D. J. Ortner, *Identification of Pathological Conditions in Human Skeletal Remains*, Academic Press, Oxford, 2003, p. 119-639; R. W. Mann, D. R. Hunt, *Photographic Regional Atlas of Bone Disease: A Guide to Pathologic and Normal Variation in the Human Skeleton*, Charles C. Thomas Publisher, Illinois, Springfield, 2005, p. 19-230; M. A. Katzenberg, R. S. Saunders, *Biological Anthropology of the Human Skeleton*, Wiley-Liss, Hoboken, 2008, p. 299-410; T. Waldron *Palaeopathology*, Cambridge University Press, Cambridge, New York, 2009, p. 24-248; E. Barnes, *Atlas of Developmental Field Anomalies of the Human Skeleton: A Paleopathology Perspective*, Wiley-Blackwell, Hoboken, 2012; R. W. Mann, D. R. Hunt, S. Lozanoff, *Photographic Regional Atlas of Non-Metric Traits and Anatomical Variants in the Human Skeleton*, Charles C. Thomas, Illinois, Springfield, 2016.

[13] D. E. Hawkey, Ch. F. Merbs, *Activity-induced musculoskeletal stress markers (MSM) and subsistence strategy changes among ancient Hudson Bay Eskimos*, în „International Journal of Osteoarchaeology", 5, 4, 1995, p. 324-338; Gy. Pálfi, O. Dutour, *Activity-induced skeletal markers in historical anthropological material*, în „International Journal of Osteoarchaeology", 11, 1, 1996, p. 41-55; N. E. Chapman, *Evidence for Spanish influence on activity induced musculoskeletal stress markers at Pecos Pueblo*, în „International Journal of Osteoarchaeology", 8, 1997, p. 390-411; D. E. Hawkey, *Disability compassion and the skeletal record: using musculoskeletal stress markers (MSM) to reconstruct an osteobiography from early New Mexico*, în „International Journal of Osteoarchaeology", 8, 1998, p. 326-340; J. E. Robb, *The interpretation of skeletal muscle sites: a statistical approach*, în „International Journal of Osteoarchaeology", 8, 5, 1998, p. 363-377; R. W. Mann, D. R. Hunt, *op. cit.*, 2005, p. 203-211.

https://biblioteca-digitala.ro

Date paleoantropologice

Scheletul descoperit/salvat în anul 2015

După cum menţionam în partea introductivă, aceste oseminte au fost recuperate în anul 2015 de specialiştii Agenţiei Naţionale Arheologice din malul fostei lutării a satului.

Gradul de reprezentare şi starea de conservare. Scheletul este slab reprezentat. Segmentul cranian lipseşte. Din segmentul postcranian sunt prezente următoarele elemente: sacrumul, coxalele, femurele (incomplete), cubitusul stâng, radiusul stâng (fără epifiza proximală), trei metacarpiene şi patru falange palmare (Fig. 1/1). Starea de conservare a osemintelor este satisfăcătoare.

Estimarea vârstei şi determinarea sexului. Scheletul provine de la un individ de sex masculin cu vârsta la deces de circa 40-45 ani (adult de vârstă mijlocie sau *maturus II*).

Caracteristici biomorfometrice. Osatura este extrem de robustă şi masivă. Statura scheletică, calculată după lungimea maximă a cubitusului stâng (singurul os integru), este de circa 180 cm, valoare ce se încadrează în categoria masculină foarte mare.

Tipul antropologic nu poate fi apreciat cu exactitate din cauza absenţei segmentului cranian. Masivitatea şi robusticitatea extremă a oaselor postcraniene sugerează un amestec de trăsături nordoide şi est-europoide.

Indicatori ocupaţionali. Femurele sunt platimere în treimea proximală a diafizei. Acestea prezintă pilastrie accentuată. În plus, relieful subtrohanterian este extrem de dezvoltat, cu trohanter suplimentar bine marcat. Pe *linea aspera* şi în regiunea de inserţie subtrohanteriană s-au format entezofite (Fig. 1/3). Pe marginea capului femural s-a dezvoltat placa femurală (Fig. 1/4). Toate aceste caracteristici, alături de curbura sacrală accentuată (atipică sexului masculin) şi modificările entezopatice ale coxalelor (Fig. 1/2), indică stres biomecanic provocat de mersul prelungit pe teren denivelat şi accidentat, menţinerea îndelungată a corpului în poziţie verticală, hiperdorsiflexie, alergat şi călărit[14].

Modificări tafonomice. Toate fisurile şi rupturile care au condus la fragmentarea osemintelor sunt produse *postmortem*, majoritatea fiind recente.

Mormântul 1/2017

Groapa mortuară nu a fost sesizată. Scheletul se afla la adâncimea de 0,45-0,50 m, fiind orientat nord-sud, cu craniul întors cu privirea spre est, picioarele întinse și brațele depuse de-a lungul corpului. Oasele plantare şi palmare nu s-au păstrat, din cauza factorilor pedologici.

Gradul de reprezentare şi starea de conservare. Scheletul este aproximativ complet. Din segmentul cranian sunt prezente toate oasele, însă în stare fragmentară. Neurocraniul s-a reconstituit până la *calvaria*. Segmentul postcranian este aproape complet, cu lipsuri majore în regiunea extremităţilor membrelor (palme şi plante) (Fig. 2/1). Starea de conservare a osemintelor este precară, în special în segmentul postcranian.

Estimarea vârstei şi determinarea sexului. Scheletul provine de la un individ de sex masculin, cu vârsta la deces de circa 25-35 ani (adult tânăr sau *adultus*).

Caracteristici biomorfometrice. Neurocraniul este moderat de lung, foarte îngust şi înalt, iar privit din plan vertical, are formă ovoidă (Fig. 2/3-4). Indicele cranian este hiperdolicocran. Relieful cranian este bine marcat. Fruntea este largă, iar occipitalul – înalt

[14] J. Blondiaux, *A propos de la dame d'Hochfelden et de la practique cavaliere: discussion autour des sites fonctionnels femoraux*, în *La femme pendant le Moyen Age et l'Epoque Moderne* (ed. L. Buchet), Centre National de la Recherche Scientifique, Paris, 1994, p. 97-110; T. Molleson, J. Blondiaux, *Riders' bones from Kish*, în „Cambridge Archaeological Journal" 4, 1994, p. 312-316; N. Radi *et alii*, *Variation of the Anterior Aspect of the Femoral Head-Neck Junction in a Modern Human Identified Skeletal Collection*, în „American Journal of Physical Anthropology", 152, 2013, p. 261-272.

https://biblioteca-digitala.ro

(Fig. 2/2). Fosa canină este adâncă. Zigomaticele sunt foarte înalte, largi şi reliefate. Mandibula este robustă, cu simfiza piramidală proeminentă, cu ram înalt şi larg şi corp înalt. Osatura postcraniană este robustă. Suprafeţele articulare au dimensiuni mari. Statura scheletică este de circa 168 cm, valoare ce se încadrează în categoria masculină supramijlocie.

Tipul antropologic. Caracteristicile craniene, alături de statura scheletică supramijlocie indică un amestec de trăsături nordoide şi est-europoide.

Anomalii dentare. Pe hemiarcada dentară dreaptă a fost identificată hiperdonţia – anomalie cu determinism genetic care constă în existenţa unuia sau mai multor dinţi în plus faţă de formula dentară normală[15].

Patologii dentare. Coroanele dentare prezintă uzură fiziologică de tip atriţie. Pe caninii şi premolarii superiori este slab vizibilă hipoplazia liniară a smalţului – defect dentar cantitativ ce indică episoade de stres fiziologic acut suferit în timpul copilăriei mici (în intervalul de vârstă 0-7 ani)[16].

Anomalii osoase. Pe sutura lambdoidă este un osicul suplimentar – abatere de la modelul normal de fuziune a centrelor de osificare[17].

Patologii osoase. Pe tăblia externă a frontalului, parietalelor şi occipitalului a fost identificată hiperostoza porotică (*cribra cranii* şi *cribra orbitalia*). Porozitatea este prezentă şi pe maxilarul superior, dar şi pe temporale, în regiunile auriculare. Porozităţile exocraniene pot sugera diverse anemii, hipervascularizări sau procese inflamatorii locale, dar pot apărea şi în urma unor diseminări secundare ale proceselor inflamatorii[18].

Pe corpurile vertebrelor toracice şi lombare este prezentă hernia intervertebrală vertical, boală degenerativă ce constă în bombarea masei spongioase a nucleului pulpos, dar care poate indica şi activităţi care suprasolicită spatele şi implicit coloana vertebrală. În cazul de faţă, este posibil ca hernia să fie asociată cu o sensibilitate congenitală a ţesutului intraspongios vertebral[19].

Pe corpurile vertebrelor lombare şi toracice au fost identificate multiple cavităţi litice şi scleroză osoasă (Fig. 2/5). Aceste modificări ar putea sugera prezenţa unei boli infecţioase. Cu toate că, la începutul analizei antropologice, acesta părea un caz de TBC osos, în final s-a ajuns la concluzia că avem în faţă un individ care a suferit, cel mai probabil, de bruceloză, boală produsă de o bacterie gram-negativă, aerobă, din genul *Brucelle*. Bruceloza este o antropozoonoză, se transmite la om prin consumul de produse animale contaminate sau prin pătrunderea bacteriei prin piele și mucoase[20]. În cazul de faţă, modificările produse de bruceloză apar nu numai la nivelul vertebrelor, ci şi pe periostul diafizelor humerusurilor (Fig. 2/6) (prin cavităţi litice) sau pe cel al tibiilor (Fig. 2/7) şi peroneelor (prin hipertrofierea/ inflamarea periostului).

Indicatori ocupaţionali. În regiunea costo-claviculară sunt prezente modificări entezopatice care trădează suprasolicitarea muşchilor responsabili de mişcarea braţelor, umerilor şi menţinerea gâtului.

Inserţiile musculare sunt extrem de accentuate pe humerusul şi pe ulna de pe partea dreaptă. Diafiza humerusului drept, în zona tuberozităţii deltoide (unde se inseră muşchii cu rol în mişcarea braţului), este mult mai reliefată decât cea a humerusului stâng, situaţie ce

---

[15] E. Ionescu, *Anomaliile dentare*, Cartea Universitară, Bucureşti, 2005, p. 40.

[16] A. H. Goodman, J. C. Rose, *Dental enamel hypoplasias as indicators of nutritional status*, *in Advances in Dental Anthropology* (eds. M. Kelley, C. Larsen), Wiley-Liss, New York, 1991, p. 279-293.

[17] P. Jeanty, S. R. Silva, C. Turner, *Prenatal diagnosis of wormian bones*, în „Journal of Ultrasound in Medicine", 19, 12, 2000, p. 866-868.

[18] D. J. Ortner, *op. cit.,* 2003, p. 136-137.

[19] F. M. K. Williams *et alii*, *Schmorl's Nodes: Common, Highly Heritable, and Related to Lumbar Disc Disease*, în „Arthritis and Rheumatism", 57, 5, 2007, p. 855-860; T. Waldron, *op. cit.*, 2009, p. 42-45; D. J. Ortner, *op. cit.,* 2003, p. 549-550, 555-558.

[20] D. J. Ortner, *op. cit.*, 2003, p. 215-221; A. C. Aufderheide, C. Rodriguez-Martin, *op cit.,* 1998, p. 192-193.

https://biblioteca-digitala.ro

indică un anumit tip de activităţi, cum ar fi căratul poverilor sau ridicatul greutăţilor, dar şi o predilecţie în a utiliza în timpul activităților cotidiene membrul superior drept.

Epifizele distale ale humerusurilor prezintă apertură septală humerală – un efect al atrofiei osoase ce se produce după osificare, din cauza presiunii mecanice, situaţie ce se întâmplă atunci când braţul este întins în repetate rânduri[21]. În cazul de faţă, apertura este mai largă pe partea stângă. Unii autori consideră că această trăsătură poate fi pusă şi în legătură cu neîndemânarea[22].

Modificări tafonomice. Toate fisurile şi rupturile care au condus la fragmentarea osemintelor sunt produse *postmortem*. Pe occipital au fost identificate câteva pigmentări de culoare roşie-violacee, de origine necunoscută (Fig. 2/2).

Mormântul 2/2017

Mormântul 2 a fost surprins la adâncimea de 0,65 m, sub forma unei pete cenușiu-cafenii, rectangulare, cu colțurile rotunjite. În capătul vestic al gropii au fost descoperite craniul și fragmente din oasele lungi, câteva coaste, resturi de bazin şi alte oase. După oasele păstrate, s-a putut stabili că defunctul a fost depus pe spate, cu picioarele întinse și brațele așezate de-a lungul corpului. Avea orientarea vest-est, cu craniul așezat pe partea dreaptă, cu privirea spre est.

Gradul de reprezentare şi starea de conservare. Scheletul este incomplet. Din segmentul cranian sunt prezente toate oasele, dar gradul de fragmentare este extrem de ridicat. Dinţii sunt prezenţi, dar în stare izolată. Segmentul postcranian este prezent prin fragmente provenite din diafizele oaselor lungi ale membrelor şi unele vertebre (arcuri şi corpuri) (Fig. 3/1-4). Cel mai mare fragment provine de la diafiza unui femur (Fig. 3/5). Starea de conservare a osemintelor păstrate este precară.

Estimarea vârstei şi determinarea sexului. Scheletul provine de la un individ sub-adult, cu sexul indeterminabil, cu vârsta biologică (dentară) în momentul decesului de circa 18-24 luni (*infans I*) (Fig. 3/3).

Starea precară de conservare şi gradul scăzut de reprezentare nu permit alte observaţii.

Modificări tafonomice. Toate fisurile şi rupturile care au condus la fragmentarea osemintelor sunt produse *postmortem*.

Mormântul 3/2017

Groapa a fost sesizată la adâncimea de 0,6 m, orientată pe direcția nord-sud, având forma dreptunghiulară, cu colțurile puternic rotunjite. Adâncimea gropii mormântului de la suprafața solului era de 2,3-2,35 m, iar de la nivelul sesizării, de 1,75-1,8 m. Mormântul a fost distrus complet în vechime, osemintele fiind răvășite. Acestea au fost găsite în partea inferioară a umpluturii gropii, începând cu adâncimea de 1,8-1,9 m și, mai ales, pe fund.

Gradul de reprezentare şi starea de conservare. Scheletul este parţial reprezentat. Segmentul cranian lipseşte. Din segmentul postcranian sunt prezente oasele centurilor şi membrelor, dar şi părţi din coloana vertebrală (Fig. 4/1). Starea de conservare este precară.

Estimarea vârstei şi determinarea sexului. Scheletul provine de la un individ de sex feminin (probabil), cu vârsta la deces cuprinsă în intervalul 35-50 ani (adult de vârstă mijlocie sau *maturus I-II*).

Caracteristici biomorfometrice. Osatura postcraniană este moderat de gracilă. Suprafeţele articulare au dimensiuni moderate. Statura scheletică nu se poate calcula, pentru că nici un os lung nu este întreg sau întregibil.

Patologii osoase. Pe marginile corpurilor vertebrale lombare s-au dezvoltat

[21] D. S. Lamb, *The olecranon perforation*, în „American Anthropology", 3, 1890, p. 159-174.
[22] A. Mahajan, *Supratrochlear foramen. Study of humerus in North Indians*, în „Professional Medical Journal", 18, 1, 2011, p. 128-132.

https://biblioteca-digitala.ro

excrescenţe osoase (Fig. 4/2), numite osteofite. Acestea se formează într-o anumită etapă a dezvoltării osteoartritei – boală degenerativă a articulaţiilor, de tip neuromecanic, cu caracter proliferativ şi eroziv, caracterizată prin pierderea cartilajului care protejează suprafeţele articulare[23].

Indicatori ocupaţionali. Relieful muscular este slab dezvoltat. La nivelul claviculei conservate sunt prezente modificări entezopatice care trădează suprasolicitarea musculară.

Pe epifiza distală a humerusului drept a fost identificată apertură septală (Fig. 4/3), cauzată, cel mai probabil, de presiunea mecanică produsă în cazul mişcărilor repetitive de flexie-extensie ale antebraţului[24] sau de neîndemânare[25]. Urmele suprasolicitării articulaţiei cotului apar şi pe olecranul cubitusului stâng (Fig. 4/4).

Femurele prezintă pilastrie incipientă (Fig. 4/5).

Modificări tafonomice. Toate fisurile şi rupturile care au condus la fragmentarea osemintelor sunt produse *postmortem*.

Mormântul 4/2017 (dublu)

Mormântul 4 avea groapa de formă aproximativ rectangulară, cu pereții verticali, fundul relativ plan, înclinat ușor de la nord spre sud, și adâncimea de 1,47 m de la suprafața solului. În partea de sud, mormântul 4 a fost întretăiat de o altă înmormântare (nr. 5). Mormântul a fost distrus din antichitate, oase risipite aflându-se pe fundul gropii și în partea inferioară a umpluturii gropii. În zona de nord a gropii, pe fund, au fost găsite fragmente de craniu.

În inventarul osteologic al acestui mormânt au fost identificate resturi scheletice provenite de la doi indivizi, notaţi Scheletul A şi Scheletul B.

Scheletul A

Gradul de reprezentare şi starea de conservare. Scheletul este incomplet, slab reprezentat. Din segmentul cranian sunt prezente doar maxilarele fragmentare şi zigomaticul de pe partea stângă. Segmentul postcranian este reprezentat prin fragmente din scapule, coaste, clavicule, vertebre lombare şi toracice (corpuri şi arcuri) şi humerusul stâng (Fig. 5/1). Starea de conservare a osemintelor este precară.

Estimarea vârstei şi determinarea sexului. Scheletul provine de la un individ de sex feminine, cu vârsta cuprinsă în intervalul 35-50 ani (adult de vârstă mijlocie sau *maturus I-II*).

Caracteristici biomorfometrice. Fosa canină este superficială. Zigomaticele sunt scunde şi fără relief. Mandibula este destul de gracilă, cu menton butonat nereliefat (Fig. 5/3). Osatura postcraniană este gracilă. Suprafeţele articulare au dimensiuni moderate. Statura scheletică nu se poate calcula, pentru că nici un os lung nu este întreg sau întregibil.

Patologii dentare. Fragmentul conservat din maxilarul superior are în alveole cinci unităţi dentare, care prezintă uzură fiziologică de tip atriţie (Fig. 5/2). Pe laturile linguale ale coroanelor s-a depus în strat moderat tartrul supragingival – complex organo-mineral rezultat din mineralizarea plăcii bacteriene într-un mediu alcalin, acesta stând la originea tuturor afecţiunilor ţesuturilor parodontale[26].

Patologii osoase. Pe unul din corpurile vertebrale lombare este prezentă hernia intervertebrală, care indică suprasolicitarea coloanei prin activităţi fizice specifice.

Indicatori ocupaţionali. Relieful muscular este slab dezvoltat. Epifiza distală a humerusului stâng prezintă apertură septală (Fig. 5/4), cauzată, cel mai probabil, de mişcările repetitive de flexie-extensie ale antebraţului[27] sau de neîndemânare[28].

---

[23] T. Waldron, *op. cit.*, 2009, p. 26-71; D. J. Ortner, *op. cit.*, 2003, p. 545-560.
[24] D. S. Lamb, *op. cit.*, 1890, p. 159-174.
[25] A. Mahajan, *op. cit.*, 2011, p. 128-132.
[26] A. C. Aufderheide, C. Rodriguez-Martin, *op. cit.,* 1998, p. 401-402.
[27] D. S. Lamb, *op. cit.*, 1890, p. 159-174.

https://biblioteca-digitala.ro

Modificări tafonomice. Toate fisurile şi rupturile care au condus la fragmentarea osemintelor sunt produse *postmortem*.

Scheletul B

Gradul de reprezentare şi starea de conservare. Scheletul este incomplet, foarte slab reprezentat. Din segmentul cranian sunt prezente doar occipitalul şi parietalele (Fig. 5/5). Segmentul postcranian lipseşte. Starea de conservare este precară.

Estimarea vârstei şi determinarea sexului. Osemintele provin de la un individ sub-adult, cu vârsta cuprinsă în intervalul 4-7 ani (*infans I*).

Caracteristici biomorfometrice. Grosimea occipitalului (în regiunea eminenţei cruciforme) este de 4 mm, iar cea a parietalelor (în proximitatea suturii sagitale), de 3 mm.

Starea precară de conservare şi gradul scăzut de reprezentare nu permit alte observaţii.

Mormântul 5/2017

Mormântul 5 avea orientarea generală vest-est, groapa fiind de formă rectangulară, cu dimensiunile de 1,5x2,6 m, și adâncimea de 1,7-1,8 m de la nivelul actual de călcare. Defunctul a fost depus în poziție întinsă pe spate, cu mâna stângă așezată de-a lungul corpului, iar cu dreapta deranjată din antichitate. Scheletul a fost deteriorat în partea superioară. În poziție anatomică s-au păstrat craniul, care era cu fața în sus, oasele centurii pelviene, membrelor inferioare şi membrului superior de pe partea stângă.

Gradul de reprezentare şi starea de conservare. Scheletul este aproximativ complet. Segmentul cranian este bine reprezentat, reconstituit până la *calvaria*. Segmentul postcranian este aproape complet (Fig. 6/1). Starea de conservare a osemintelor este satisfăcătoare.

Estimarea vârstei şi determinarea sexului. Scheletul provine de la un individ de sex feminin cu vârsta la deces de circa 35-40 ani (adult de vârstă mijlocie sau *maturus I*).

Caracteristici biomorfometrice. Neurocraniul, privit din plan vertical, are formă ovoidă (Fig. 6/4). Relieful cranian este slab. Fruntea este îngustă, cu eminenţele frontale accentuate (Fig. 6/2-3). Osatura postcraniană este gracilă. Suprafeţele articulare au dimensiuni moderate. Statura scheletică este de circa 166 cm, valoare ce se încadrează la limita superioară a categoriei feminine mari.

Tipul antropologic. Caracteristicile craniene, alături de statura scheletică mare, indică trăsături nordoide.

Patologii osoase. Pe corpurile vertebrelor toracice şi lombare este prezentă hernia intervertebrală verticală, care poate indica suprasolicitarea coloanei[29]. În cazul de faţă, boala este în stadiu incipient.

Indicatori ocupaţionali. Inserţiile musculare sunt slab marcate la nivelul întregului schelet. Epifiza distală a humerusului stâng prezintă apertură septală, formată în urma mişcărilor repetitive de flexie-extensie ale antebraţului[30] sau din cauza neîndemânării[31].

Pe epifizele distale ale tibiilor sunt arii suplimentare de articulaţie la talusuri. Acestea pot indica obişnuinţa de a sta în poziţie hiperdorsiflexată (ghemuită, chircită) în timpul activităţilor cotidiene[32].

Pe oasele coxale se poate uşor identifica sulcusul preauricular profund şi reliefat (Fig. 6/6). Unii autori consideră că această depresiune reliefată se formează în urma parturiţiilor repetitive, din cauza întinderii ligamentelor anterioare sacro-iliace, iar alţii sunt de părere că

---

[28] A. Mahajan, *op. cit.*, 2011, p. 128-132.

[29] F. M. K. Williams *et alii, op. cit.,* 2007, p. 855-860; T. Waldron, *op. cit.*, 2009, p. 42-45; D. J. Ortner, *op. cit.*, 2003, p. 549-550, 555-558.

[30] D. S. Lamb, *op. cit.*, 1890, p. 159-174.

[31] A. Mahajan, *op. cit.*, 2011, p. 128-132.

[32] P. D. Prasada Rao, *Squatting facets on the talus and tibia in Australian Aborigines*, în „Archaeology and Physical Anthropology in Oceania", 1, 1, 1966, p. 51-56; R. S. Tulsi, P. D. Prasada Rao, *Ilio-tibial facet of the tibia in the Australian Aborigine*, în „Archaeology and Physical Anthropology in Oceania", 3, 1968, p. 232–235

https://biblioteca-digitala.ro

această caracteristică este comună la reprezentanţii ambelor sexe[33].

Modificări bio-culturale neintenţionate. Pe osul frunţii se distinge o slabă şi greu perceptibilă depresiune prebregmatică (sau precoronală). Aceasta poate fi cauzată, de cele mai multe ori, de exercitarea presiunii externe în mod repetitiv pe vertex/creştet.

Modificări tafonomice. Toate fisurile şi rupturile care au condus la fragmentarea osemintelor sunt produse *postmortem*. Pe coaste (Fig. 6/5), scapule, ulne şi pe latura internă a femurelor au fost identificate numeroase pete pigmentare, de culoare roşie-violacee, de origine necunoscută.

***

Seria scheletică analizată este formată din şapte indivizi, dintre care cinci sunt de vârstă adultă (doi bărbaţi şi trei femei) şi doi de vârstă sub-adultă. Starea de conservare a osemintelor este precară, situaţie datorată, în mare parte, factorilor tafonomici şi parţial celor antropici. Din punct de vedere tipologic, în cazul adulţilor subliniem predominanţa elementelor nordoide.

Studiul antropologic a relevat prezenţa următoarelor anomalii şi patologii osoase: osiculi suplimentari intersuturali (M.1) – anomalie a modelului normal de fuziune a centrelor de osificare; hiperostoză porotică (M.1) – indicator al deficienţelor nutriţionale, proceselor inflamatorii locale sau al diseminărilor secundare ale proceselor inflamatorii; hernia intervertebrală/discală (M.1, M.4A şi M. 5) – boală degenerativă ce poate indica şi activităţi fizice suprasolicitante pentru coloana vertebrală; osteoartrită (prin osteofite) la nivelul coloanei vertebrale (M.3); bruceloză – antropozoonoză, boală infecţioasă produsă de o bacterie din genul *Brucelle* (M.1).

La nivelul dentiţiei, menţionăm prezenţa următoarelor anomalii şi patologii: hiperdonţie (M.1) – anomalie ce constă în existenţa unuia sau mai multor dinţi în plus faţă de formula dentară normală; uzură dentară de tip atriţie, cauzată de procesul fiziologic de masticaţie; tartrul supragingival (M.4A) – placă bacteriană mineralizată ce stă la originea afecţiunilor parodontale; hipoplazie liniară a smalţului (M.1) – indicator al episoadelor de stres fiziologic acut produse în intervalul de vârstă 0-7 ani.

Pe toate scheletele adulte au fost identificate modificări funcţionale la nivelul oaselor centurilor scapulară şi pelviană şi al membrelor superioare şi inferioare. Acestea indică o serie de activităţi cotidiene şi efort fizic, după cum urmează: suprasolicitarea muşchilor responsabili de mişcarea braţelor, umerilor şi menţinerea gâtului, căratul poverilor sau ridicatul greutăţilor, mişcări repetitive de flexie-extensie ale antebraţelor, mersul prelungit pe teren denivelat şi accidentat, menţinerea îndelungată a corpului în poziţie verticală, hiperdorsiflexie, alergat, călărit.

În final menţionăm un posibil caz de modificare bio-culturală neintenţionată a craniului (M.5), identificată după depresiunea prebregmatică (sau precoronală) discretă prezentă pe craniu, aceasta putând fi cauzată de exercitarea unei presiuni externe repetitive, în special în primii ani de viaţă, aplicată pe această regiune a capului (vertex/creştet).

Fără îndoială, pentru obținerea unor date și informații antropologice mai cuprinzătoare referitoare la comunitatea din sec. IV de la Tigheci este necesară efectuarea unor cercetări mai ample în cuprinsul cimitirului din punctul *La Lutărie*.

[33] R. W. Mann, D. R. Hunt, *op. cit.*, 2005, p. 112-114.

https://biblioteca-digitala.ro

THE SÂNTANA DE MUREŞ-ČERNJACHOV NECROPOLIS FROM TIGHECI (THE 2017 CAMPAIGN). PALAEOANTHROPOLOGICAL DATA

Between 2013 and 2015, the Sântana de Mureș-Černjachov necropolis (IV century AD) from Tigheci was investigated through the surface prospecting by the specialists of the National Archaeological Agency. In 2015, archaeologists from the National Archaeological Agency discover a few burial graves partially destroyed, and save more bones from the earth shattered by landslides. These bones come from a single individual - an adult man. In 2017, archaeologists discover and investigate five burial graves.

The skeletal batch paleoanthropologically analyzed in this study consists of seven individuals, of which five adults (two men and three women) and two sub-adults. The preservation state of bones is satisfactory to precarious. Not all skeletons are complete, due largely to anthropic factors.

The following abnormalities and bone pathologies have been identified: additional intrasutural ossicles, porotic hyperostosis, spinal disc herniation, osteoarthritis, and brucellosis (probable). At the dental level we mention the presence of the following abnormalities and pathologies: hyperdontia, dental crown wear (attrition type), tooth plaque, and linear enamel hypoplasia. All adult skeletons show functional changes indicating a series of daily activities and over-stressing. These markers occur especially at the girdles and limbs. We also mention a possible case of unintentional bio-cultural skull shape modification, most likely caused by the exerting of a repetitive external pressure on the vertex, especially during the first years of life.

BIBLIOGRAFIE

Aufderheide A. C., Rodriguez-Martin C., *The Cambridge Encyclopedia of Human Paleopathology*, Cambridge University Press, Cambridge, 1998.

Bach H., *Zur Berenchnung der Körperhöhe aus den langen Gliedmassenknochen weiblicher Skelette*, în „Anthropologhischer Anzeiger", 29, 1965, p. 12–21.

Barnes E., *Atlas of Developmental Field Anomalies of the Human Skeleton: A Paleopathology Perspective*, Wiley-Blackwell, Hoboken, 2012.

Blondiaux J., *A propos de la dame d'Hochfelden et de la practique cavaliere: discussion autour des sites fonctionnels femoraux*, în *La femme pendant le Moyen Age et l'Epoque Moderne* (ed. L. Buchet), Centre National de la Recherche Scientifique, Paris, 1994, p. 97-110.

Boev P., *Die Rassentypen der Balkanhalbinsel und der Ostagaischen Inselwelt und deren Bedeutung fur die Herkunft ihrer Bevolkerung*, Verlag der Bulgarischen Akademie der Wissenschaften, Sofia, 1972.

Breitinger E., *Zur Berenchnung der Korperhohe aus den langen Gliedmassenknochen*, în „Anthropologhischer Anzeiger", 14, 1938, p. 249-274.

Buikstra J. E., Ubelaker D. H., *Standards for Data Collection from Human Skeletal Remains*, Arkansas Archaeological Survey Research Series, No 44, Fayetteville, 1994.

Chapman N. E., *Evidence for Spanish influence on activity induced musculoskeletal stress markers at Pecos Pueblo*, în „International Journal of Osteoarchaeology", 8, 1997, p. 390-411.

Connell B., *Preservation and archaeological data*, *in Human osteology method statement* (ed. N. Powers), Museum of London, London, 2008, p. 9.

Goodman A. H., Rose J. C., *Dental enamel hypoplasias as indicators of nutritional status*, în *Advances in Dental Anthropology* (eds. M. Kelley, C. Larsen), Wiley-Liss, New York, 1991, p. 279-293.

Hawkey D. E., *Disability compassion and the skeletal record: using musculoskeletal stress markers (MSM) to reconstruct an osteobiography from early New Mexico*, în „International Journal of Osteoarchaeology", 8, 1998, p. 326-340.

Hawkey D. E., Merbs Ch. F., *Activity-induced musculoskeletal stress markers (MSM) and subsistence strategy changes among ancient Hudson Bay Eskimos*, în „International Journal of Osteoarchaeology", 5, 4, 1995, p. 324-338.

Ionescu E., *Anomaliile dentare*, Cartea Universitară, Bucureşti, 2005.

Jeanty P., Silva S. R., Turner C., *Prenatal diagnosis of wormian bones*, în „Journal of Ultrasound in Medicine", 19, 12, 2000, p. 863-869.

Katzenberg M. A., Saunders R. S., *Biological Anthropology of the Human Skeleton*, Wiley-Liss, Hoboken, 2008.

Lamb D. S., *The olecranon perforation*, în „American Anthropology", 3, 1890, p. 159-174.

Mahajan A., *Supratrochlear foramen. Study of humerus in North Indians*, în „Professional Medical Journal", 18, 1, 2011, p. 128-132.

Mann R. W., Hunt D. R., *Photographic Regional Atlas of Bone Disease: A Guide to Pathologic and Normal Variation in the Human Skeleton*, Charles C. Thomas Publisher, Illinois, Springfield, 2005.

Mann R. W., Hunt D. R., Lozanoff S., *Photographic Regional Atlas of Non-Metric Traits and Anatomical Variants in the Human Skeleton*, Charles C. Thomas, Illinois, Springfield, 2016.

Manouvrier L., *Determination de la taille d'apre`s les grands os des members*, în „Revue de l'Ecole

https://biblioteca-digitala.ro

d'Anthropologie", 2, 1892, p. 227–233.
Martin R., *Lehrbuch der Anthropologie*, 2nd ed., Fisher, Jena, 1928.
Martin R., Saller K., *Lehrbuch de Anthropologie*, Fischer, Stuttgart, 1957-1966.
Mays S., *The archaeology of human bones*, Routledge, London, New York, 1998.
Molleson T., Blondiaux J., *Riders' bones from Kish*, în „Cambridge Archaeological Journal", 4, 1994, p. 312-316.
Ortner D. J., *Identification of Pathological Conditions in Human Skeletal Remains*, Academic Press, Oxford, 2003.
Pálfi Gy., Dutour O., *Activity-induced skeletal markers in historical anthropological material*, în „International Journal of Osteoarchaeology", 11, 1, 1996, p. 41-55.
Pearson, K., *Mathematic contributions to the theory of evolution. On the reconstruction of stature of prehistoric races*, în „Philosophical Transactions of the Royal Society Series A", 192, 1899, p. 169–244.
Périer A. L., *Observation sur le phénomène de l'abrasion dentaire fonctionnelle chez un groupe ethnique inférieur*, în „Odontologie", 28, 10, 1935, p. 687-697.
Périer A. L., *Usure, abrasion, érosion*, în „Pratique Odonto-Stomatologique", 140, 1949, p. 1-7.
Prasada Rao P. D., *Squatting facets on the talus and tibia in Australian Aborigines*, în „Archaeology and Physical Anthropology in Oceania", 1, 1, 1966, p. 51-56.
Radi N., Mariotti V., Riga A., Zampetti S., Villa Ch., Belcastro G., *Variation of the Anterior Aspect of the Femoral Head-Neck Junction in a Modern Human Identified Skeletal Collection,* în „American Journal of Physical Anthropology", 152, 2013, p. 261-272.
Robb J. E., *The interpretation of skeletal muscle sites: a statistical approach*, în „International Journal of Osteoarchaeology", 8, 5, 1998, p. 363-377.
Trotter M., Gleser G., *The effect of ageing on stature*, în „American Journal of Physical Anthropology", 9, 1951, p. 311-324.
Trotter M., Gleser G., *Estimation of stature from long bones of American whites and Negroes*, în „American Journal of Physical Anthropology", 10, 1952, p. 469-514.
Trotter M., Gleser G., *A Reevaluation of Estimation of Stature Based on Measurements of Stature Taken during Life and of Long Bones after Death*, în „American Journal of Physical Anthropology", 16, 1958, p. 79-123.
Tulsi R. S., Prasada Rao P. D., *Ilio-tibial facet of the tibia in the Australian Aborigine*, în „Archaeology and Physical Anthropology in Oceania", 3, 1968, p. 232–235.
Ubelaker D. H., *Human Skeletal Remains: Excavation, Analysis and Interpretation*, Taraxacum, Washington D.C., 1979.
Vornic V., Ciobanu I., Popovici S., Simalcsik A., *Cercetări de salvare în necropola de tip Sântana de Mureș-Cerneahov de la Tigheci. Campania 2017*, în „Arheologia preventivă în Republica Moldova", IV, 2019 (în curs de apariție).
Waldron T., *Palaeopathology*, Cambridge University Press, Cambridge, New York, 2009.
White T. D., Folkens P. A., *The Human Bone Manual*, Academic Press, Amsterdam, Boston, 2005.
Williams F. M. K., Manek N. J., Sambrook P. N., Spector T. D., MacGregor A. J., *Schmorl's Nodes: Common, Highly Heritable, and Related to Lumbar Disc Disease*, în Arthritis and Rheumatism, 57, 5, 2007, p. 855-860.

Lista figurilor

Fig. 1. Scheletul salvat în anul 2015, bărbat, 40-45 ani. 1. Gradul de reprezentare a scheletului (alb – element absent; negru – element prezent; haşurat – element prezent parţial); 2. Coxalul stâng, modificări entezopatice; 3. Femurul drept văzut posterior, relief subtrohanterian cu entezofite, trohanter suplimentar; 4. Femurul drept văzut anterior, placă femurală.

Fig. 2. Mormântul 1/2017. Bărbat, 20-25 ani. 1. Gradul de reprezentare a scheletului (alb – element absent; negru – element prezent; haşurat – element prezent parţial); 2. Neurocraniul privit din plan occipital; 3. Neurocraniul privit din plan lateral; 4. Neurocraniul privit din plan vertical; 5. Vertebre afectate de bruceloză; 6. Diafiză humerus, modificări patologice; 7. Diafiză tibie, modificări periosteale.

Fig. 3. Mormântul 2/2017. Sub-adult, 18-24 luni. 1. Gradul de reprezentare a scheletului (alb – element absent; negru – element prezent; haşurat – element prezent parţial); 2. Regiunea simfizei mandibulare; 3. Dentiţie izolată; 4. Arcuri vertebrale; 5. Femur, diafiză.

Fig. 4. Mormântul 3/2017. Femeie (probabil), 35-50 ani. 1. Gradul de reprezentare a scheletului (alb – element absent; negru – element prezent; haşurat – element prezent parţial); 2. Corp vertebral lombar, osteofite; 3. Humerus drept, epifiza distală, apertură septală; 4. Cubitus stâng, treimea proximală; 5. Treimea mijlocie a unei diafize femurale, început de pilastrie.

Fig. 5. Mormântul 4/2017 (dublu).

Scheletul A. Femeie, 35-50 ani. 1. Gradul de reprezentare a scheletului (alb – element absent; negru – element prezent; haşurat – element prezent parţial); 2. Maxilarul superior drept, uzură dentară de tip atriţie; 3. Fragment din mandibulă; 4. Treimea distală a humerusului stâng, apertură septală.

Scheletul B. Sub-adult, 4-7 ani. 5. Fragmente conservate din neurocraniu (parietale şi occipital).

Fig. 6. Mormântul 5/2017. Femeie, 35-40 ani. 1. Gradul de reprezentare a scheletului (alb – element absent;

https://biblioteca-digitala.ro

negru – element prezent; haşurat – element prezent parţial); 2. Neurocraniul privit din plan frontal; 3. Neurocraniul privit din plan lateral; 4. Neurocraniul privit din plan vertical; 5. Coastă (fragment distal) cu urme de pigment roşu-violaceu; 6. Coxal stâng, sulcus preauricular.

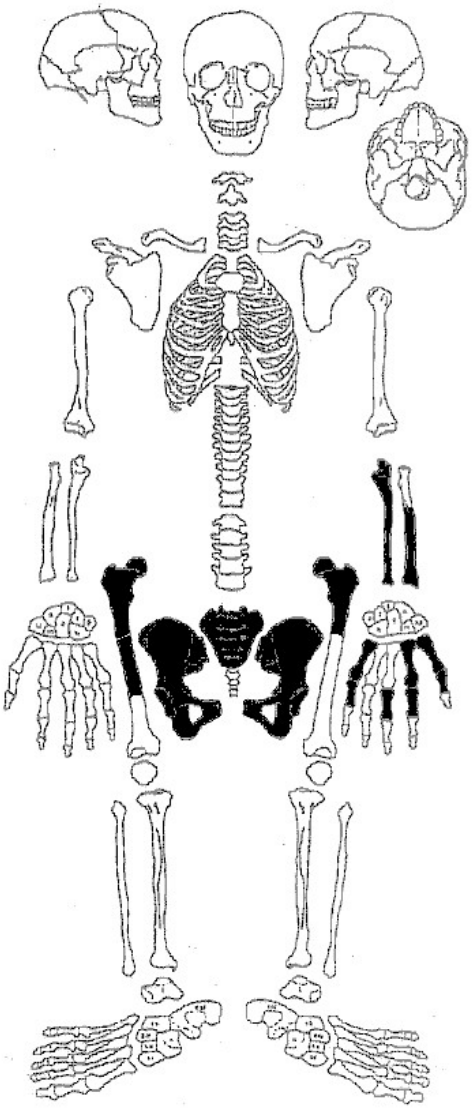

1.



2.

3.

4.

Fig. 1. Scheletul salvat în anul 2015, bărbat, 40-45 ani.
1. Gradul de reprezentare a scheletului (alb – element absent; negru – element prezent; haşurat – element prezent parţial); 2. Coxalul stâng, modificări entezopatice; 3. Femurul drept văzut posterior, relief subtrohanterian cu entezofite şi trohanter suplimentar; 4. Femurul drept văzut anterior, placă femurală.

https://biblioteca-digitala.ro

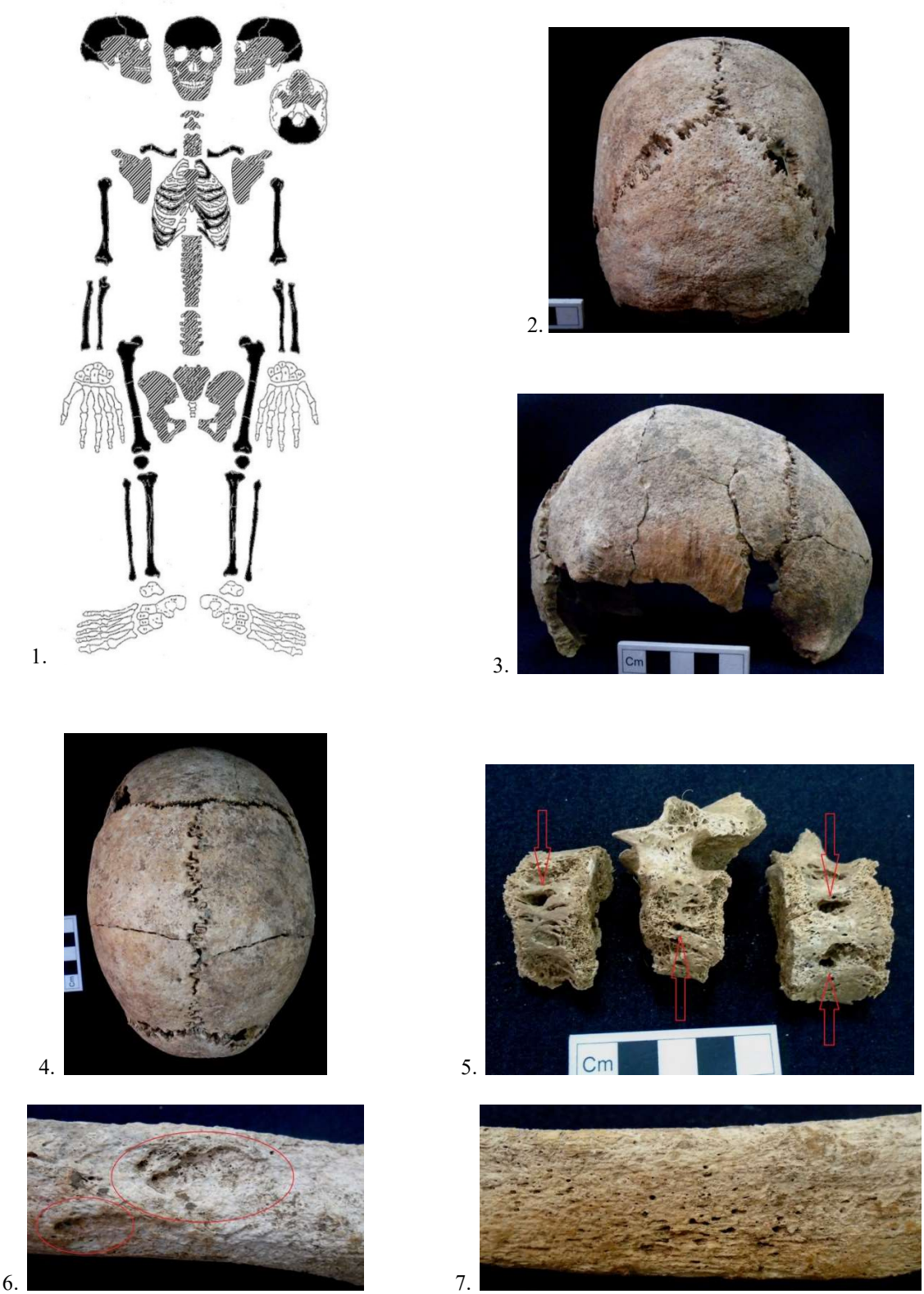

Fig. 2. Mormântul 1/2017. Bărbat, 25-35 ani.
1. Gradul de reprezentare a scheletului (alb – element absent; negru – element prezent; haşurat – element prezent parţial); 2. Neurocraniul privit din plan occipital; 3. Neurocraniul privit din plan lateral; 4. Neurocraniul privit din plan vertical; 5. Vertebre afectate de bruceloză; 6. Diafiză humerus, modificări patologice; 7. Diafiză tibie, modificări periosteale.

https://biblioteca-digitala.ro

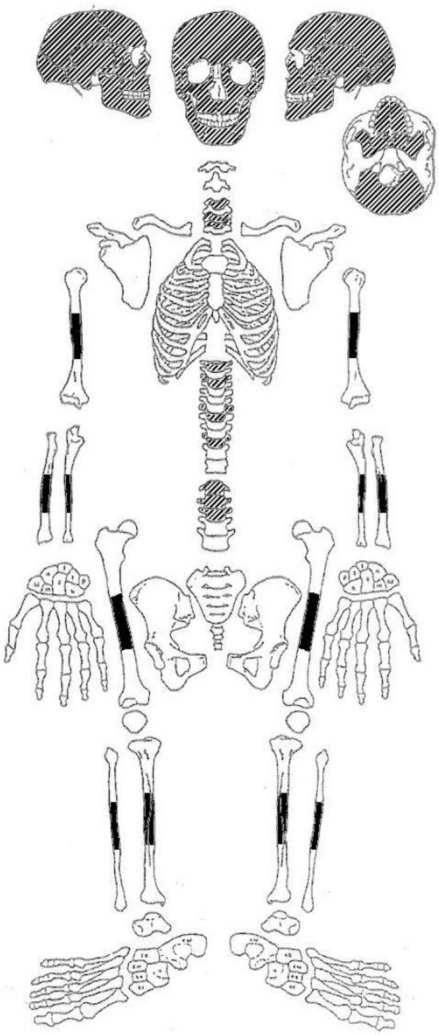

1.

2.

3.

4.

5.

Fig. 3. Mormântul 2/2017. Sub-adult, 18-24 luni.
1. Gradul de reprezentare a scheletului (alb – element absent; negru – element prezent; haşurat – element prezent parţial); 2. Regiunea anterioară a mandibulei; 3. Dentiţie izolată; 4. Arcuri vertebrale; 5. Femur, diafiză.

https://biblioteca-digitala.ro

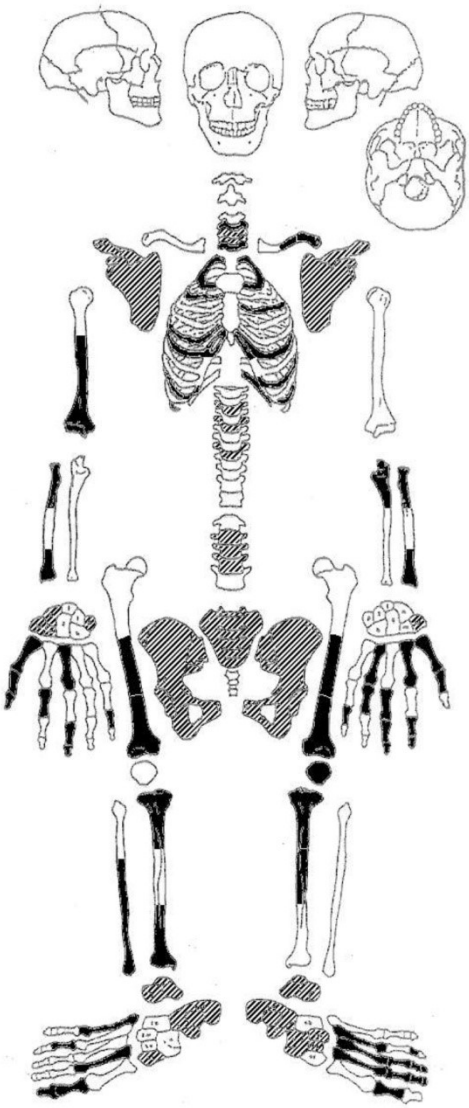

1.



2.



3.

4.

5.

Fig. 4. Mormântul 3/2017. Femeie (probabil), 35-50 ani.
1. Gradul de reprezentare a scheletului (alb – element absent; negru – element prezent; haşurat – element prezent parţial); 2. Corp vertebral lombar, osteofite; 3. Humerus drept, epifiza distală, apertură septală; 4. Cubitus stâng, treimea proximală; 5. Treimea mijlocie a diafizei femurului, pilastrie.

https://biblioteca-digitala.ro

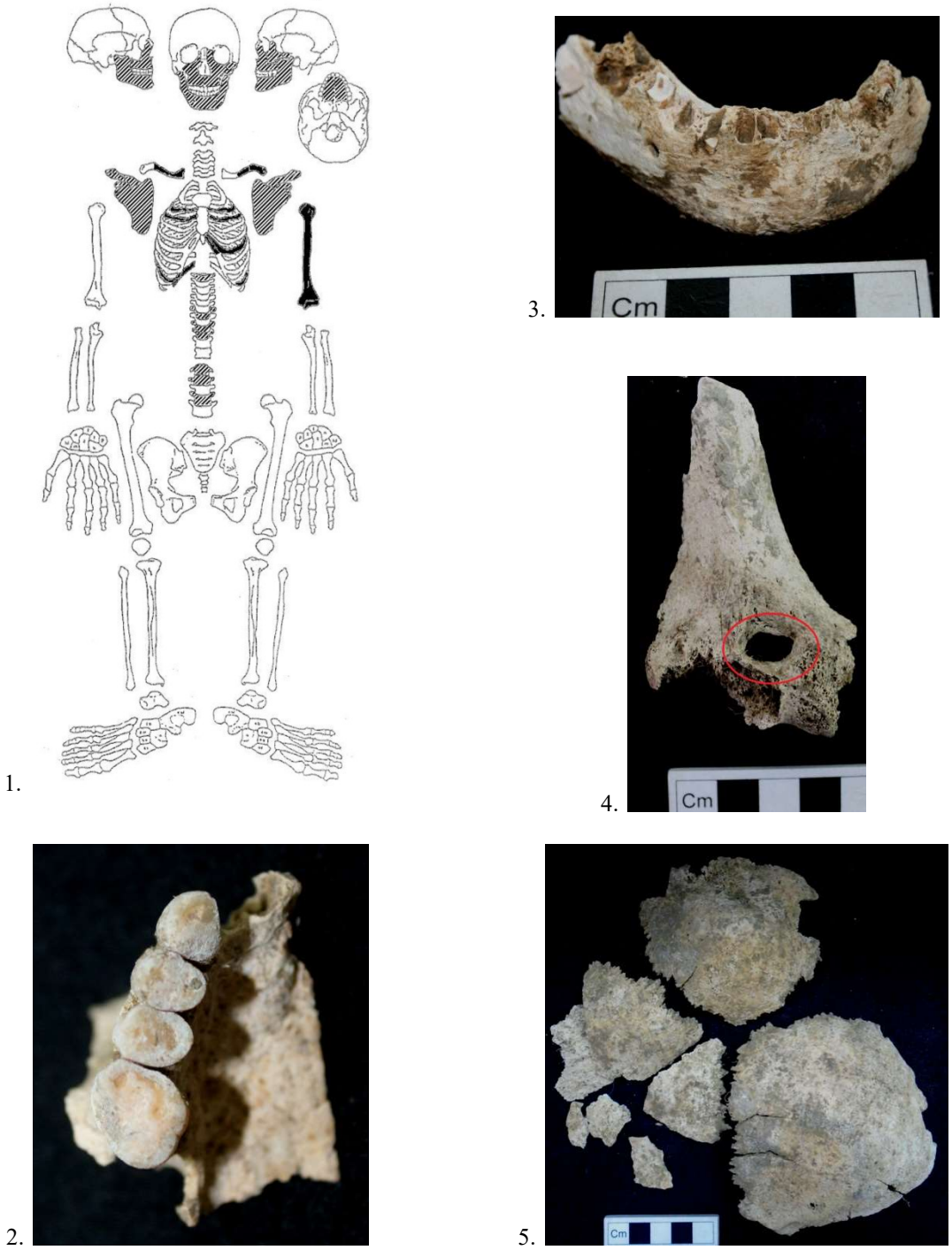

Fig. 5. Mormântul 4/2017 (dublu).
Scheletul A. Femeie, 35-50 ani. 1. Gradul de reprezentare a scheletului (alb – element absent; negru – element prezent; haşurat – element prezent parţial); 2. Maxilarul superior drept, uzură dentară de tip atriţie; 3. Fragment din mandibulă; 4. Treimea distală a humerusului stâng, apertură septală.
Scheletul B. Sub-adult, 4-7 ani. 5. Fragmente conservate din neurocraniu (parietale şi occipital).

https://biblioteca-digitala.ro

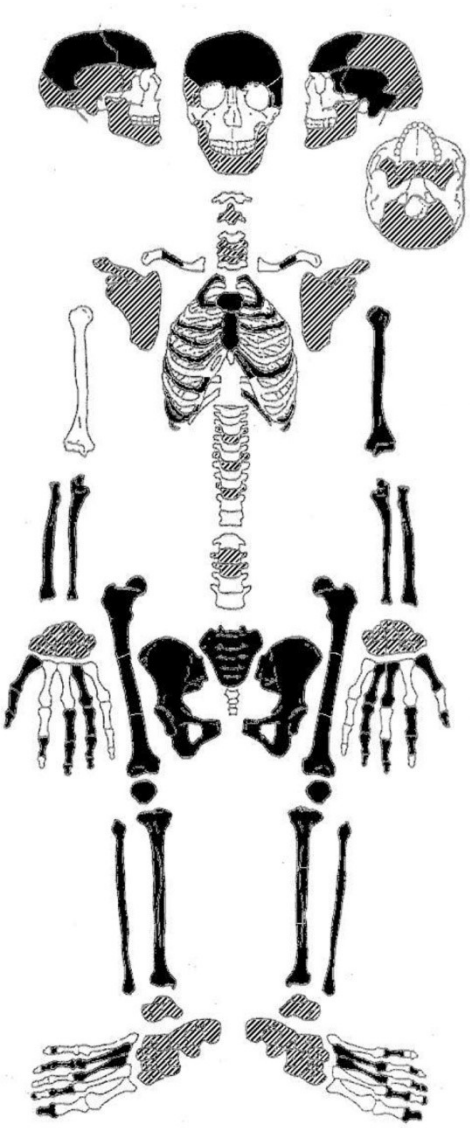

1.

2.

3.

4.

5.

6.

Fig. 6. Mormântul 5/2017. Femeie, 35-40 ani.
1. Gradul de reprezentare a scheletului (alb – element absent; negru – element prezent; haşurat – element prezent parţial); 2. Neurocraniul privit din plan frontal; 3. Neurocraniul privit din plan lateral; 4. Neurocraniul privit din plan vertical; 5. Coastă (fragment distal) cu urme pigmentare roşii-violacee; 6. Coxal stâng, sulcus preauricular.

https://biblioteca-digitala.ro