

# STUDII ȘI MATERIALE

## MATERIALUL OSTEOLÓGIC UMAN DE LA TRAIAN (COM. ZĂNEȘTI, JUD. NEAMȚ): REZULTATE NOI, INTERPRETĂRI AVANSATE

Mihaela CULEA\*

**Keywords:** paleopathology, Aeneolithic, Precucuteni Culture, Traian, Romania

### Introducere

Situl arheologic de la Traian (com. Zănești, jud. Neamț) este situat pe o terasă a râului Bistrița. S-au desfășurat săpături arheologice sistematice în punctul numit Dealul Fântânilor (1936) și în punctul numit Dealul Viilor (1951), situat la 3,5 km sud-est față de primul. Acestea au evidențiat urmele a două așezări eneolitice. În punctul Dealul Fântânilor au fost identificate urme de locuire aparținând culturii Ceramicii liniare, culturii Precucuteni, faza a III-a, și Cucuteni A-B<sup>1</sup>, iar materialul arheologic descoperit în punctul Dealul Viilor a fost atribuit culturii Precucuteni<sup>2</sup>.

Stațiunea eneolitică de la Traian Dealul Fântânilor se întinde pe o suprafață de aproximativ 4 ha, în cuprinsul căreia au fost identificate 75 de construcții (locuințe cu sau fără platformă, sau anexe gospodărești<sup>3</sup>) și numeroase gropi, al căror scop se presupune a fi fost menajer sau de fundare<sup>4</sup>. Unele gropi de fundare conțineau vase tipice, destinate exclusiv sau nu acestui scop. Altele, însă, conțineau printre fragmente ceramice, resturi de chirpici ars și cărbune, fragmentele osteologice umane aflate sau nu în conexiune anatomică și care fac obiectul acestui studiu.

### Materiale și metode

În campaniile arheologice, organizate în anii 1952, 1956, 1958 (punct Dealul Fântânilor) și 1961 (punct Dealul Viilor), au fost descoperite nouă morminte, care conțineau zece schelete umane, incomplete.

Din anul 1952, provin două morminte, notate Traian 1952 M1 groapa δ și Traian 1952 CPL II, S IV-V, □ 18-19 MII, ambele înregistrând fragmente din craniu și din scheletul post-cranian. Fragmentele au fost descoperite sub platformele locuințelor, în gropi de formă rotundă, fiind asociate cu un bogat inventar arheologic, compus în principal din ceramică pictată și nepictată. Craniul primului schelet era culcat pe temporalul drept, iar cel de-al doilea schelet era chircit pe partea stângă<sup>5</sup>.

---

\* Institutul de Antropologie „Francisc I. Rainer”, Academia Română, [m\\_gatej@yahoo.com](mailto:m_gatej@yahoo.com)

<sup>1</sup> Hortensia Dumitrescu, *Șantierul Traian*, în SCIV, III, 1952, p. 121.

<sup>2</sup> *Idem*, *Șantierul Traian*, în SCIV, V, 1-2, 1954, p. 21.

<sup>3</sup> Cătălin Bem, *Traian Dealul Fântânilor: fenomenul Cucuteni A-B*, Târgoviște, 2007, p. 127.

<sup>4</sup> *Ibidem*, p. 145.

<sup>5</sup> Hortensia Dumitrescu, Corneliu Mateescu, Ion Dragomir, în SCIV, IV, 1-2, 193, p. 62.

Materialul osteologic descoperit în 1956 constă din 4 morminte: Traian 1956 M1 tranșeea sau șanțul Z sector VI; Traian 1956 sector VI/2, M2, Traian 1956 M1 și Traian 1956 M2, ultimele două descoperite în vestul așezării. Aceste morminte conțin cinci schelete incomplete<sup>6</sup>. Contextul arheologic plasează cele două morminte, descoperite în vestul așezării, într-o epocă ulterioară perioadei neolitice<sup>7</sup> și nu vor fi incluse în acest studiu. Rămân, așadar, încadrate în neolitic trei schelete din anul 1956, provenind din primele două morminte. Primul schelet constă din fragmente aparținând scheletului post-cranian<sup>8</sup>. Al doilea schelet, provenind din campania anului 1956, constă din prezența unui craniu, iar al treilea conține numai fragmente care provin din scheletul post-cranian. Acestea au fost descoperite în vecinătatea resturilor unor locuințe, în gropi de formă rotundă, fiind asociate cu numeroase fragmente ceramice. Primul schelet era întins cu fața în jos, al doilea avea oasele deranjate, depuse peste cioburi pictate, iar al treilea respectiv craniul, a fost depus pe partea stângă, pe tîpsia unui vas cu picior, de tip fructieră. Mormînul notat Traian 1956 sector VI/2, M2 a fost găsit în apropiere de M1, care a aparținut unui copil. Mai sus de resturile osteologice ale copilului, la adîncimea de 1,25 m, s-a găsit un craniu de adult, înconjurat de alte vase. Acest vas era așezat în interiorul altui vas, pus pe o placă de gresie<sup>9</sup>.

Din anul 1958 provin un craniu și scheletul post-cranian, cu notația Traian 1958 șanț 2, sector 2 M1, aparținând aceluiași individ, și un alt craniu cu notația Traian 1958 SI/5 M1. Scheletul, cu fragmente din craniu și membre, a fost descoperit în poziția chirchit, sub resturi de chirpici ars și cioburi. Avea ca inventar un vas tip binoclu, cu pictura ștearsă, depus deasupra oaselor, și un vas vopsit (roșu crud), în zona corespunzătoare rotulelor<sup>10</sup>. Craniul a fost descoperit într-un complex ceramic. Nu se cunoaște forma gropilor<sup>11</sup>.

Din anul 1961 provine un singur craniu, cu notația Traian 1961 craniu Locuința nr. 2, descoperit sub podina locuinței nr. 2. Este asociat cu fragmente ceramice<sup>12</sup>.

Toate scheletele au fost reexamine în vederea stabilirii sexului biologic, a estimării vârstei la deces și a înregistrării condiției patologice a oaselor. Oasele au fost reexamine în vederea detectării abaterilor de la starea normală a osului. Starea de reprezentare și de conservare a materialului osteologic a fost înregistrată, conform standardului propus de Buikstra și Ubelaker<sup>13</sup>, atât pentru indivizii subadulți, cât și pentru indivizii adulți.

Pentru identificarea și atribuirea fragmentelor osteologice s-a utilizat manualul de osteologie *Human Osteology*<sup>14</sup>. Vârsta indivizilor adulți a fost estimată pe baza oblterării suturilor craniene,<sup>15</sup> a gradului de uzură dentară, a evaluării aspectului suprafeței auriculare a osului iliac și a simfizei pubiene<sup>16</sup>.

Vârsta indivizilor subadulți a fost estimată pe baza înregistrării stadiului erupției dentare<sup>17</sup>, a dimensionării oaselor lungi și a evaluării gradului de sinostoză al epifizelor<sup>18</sup>.

<sup>6</sup> Hortensia Dumitrescu, *Șantierul Traian*, în „Materiale și cercetări arheologice”, V, 1959, p. 189-201.

<sup>7</sup> *Ibidem*, p. 196.

<sup>8</sup> *Ibidem*, p. 195.

<sup>9</sup> Cătălin Bem, *op. cit.*, p. 193.

<sup>10</sup> *Ibidem*, p. 194.

<sup>11</sup> Dardu Nicolăescu-Plopșor, Wanda Wolski, *Elemente de demografie și ritual funerar la populațiile vechi din România*, București, 1975, p. 113-115.

<sup>12</sup> *Ibidem* p. 118.

<sup>13</sup> Jane Buikstra, Douglas H. Ubelaker, *Standards for Data Collection from Human Skeletal Remains*, in „Arkansas Archaeological Survey Research Series”, No 44, Fayetteville, 1994.

<sup>14</sup> Tim D. White, Michael T. Black, Pieter A. Folkens, *Human Osteology*, third edition. Academic Press, San Diego, 2012.

<sup>15</sup> Jane Buikstra, *op. cit.*

<sup>16</sup> Tim D. White, *op. cit.*

<sup>17</sup> Jane Buikstra, *op. cit.*, p. 41-44, fig. 20.

<sup>18</sup> *Ibidem*, p. 112-113.

Sexul biologic al indivizilor adulți a fost determinat pe baza morfologiei craniului, utilizându-se sistemul de scorizare pentru dimorfism sexual și a formei marii incisuri ischiatic<sup>19</sup>. Datorită lipsei elementelor necesare, sexul biologic al indivizilor subadulți nu a fost determinat.

Afecțiunile patologice au fost identificate prin observarea vizuală, macroscopică și descrise conform *The Cambridge Encyclopedia of Human Paleopathology*<sup>20</sup>.

## Rezultate

Toate scheletele din situl arheologic de la Traian au fost descoperite sub platforma locuinței sau printre locuințe. Astfel, din totalul de 75 de structuri cucuteniene, identificate în așezarea din punctul *Dealul Fântânilor*, doar sub șapte locuințe sau în apropierea acestora au fost descoperite resturi osteologice umane.

Sub platforma locuinței au fost descoperite două cranii și scheletele postcraniene ale acestora (Traian 1952 M1 groapa δ și Traian 1952 M2 CPL II, S IV-V), un craniu și scheletul său postcranian au fost descoperite sub resturi de chirpic ars și cioburi (Traian 1958 șanț 2 sector 2 M1), două schelete postcraniene au fost descoperite în vecinătatea unor locuințe (Traian 1956 M1 tranșeea sau șanțul Z sector VI, Traian 1956 sector VI/2, M2), iar un craniu a fost descoperit într-un complex ceramic (Traian 1958 SI/5 M1). În punctul Dealul Viilor a fost descoperit un singur craniu (Traian 1961 craniu Locuința nr. 2), sub podina locuinței nr. 2<sup>21</sup>.

Materialele osteologice umane, care provin din situl arheologic Traian, au trecut printr-o examinare inițială, oasele fiind parțial sau integral restaurate<sup>22</sup>.

Reexaminarea recentă a materialului arată că, din situl neolitic de la Traian, au fost recuperate fragmente osteologice umane care provin de la opt indivizi<sup>23</sup>, dintre care doi adulți și șase subadulți. Au fost identificate trei cranii, trei schelete, care conțin fragmente din craniu și din scheletul postcranian și două schelete postcraniene; rezultă un număr total de șase cranii și cinci schelete postcraniene. Starea de reprezentare a acestora este redată în Tab. 1 și 2.

Cele trei schelete, din care am identificat fragmente din craniu și din scheletul postcranian (Traian 1952 M1 groapa δ, Traian 1952 M2 CPL II, S IV-V și Traian 1958 SII/2 M1), aparțin unor indivizi subadulți, cu vârsta la deces încadrabilă în intervalul 2-16 ani. Craniile descoperite (Traian 1956, sector VI/2 M2; Traian 1958 SI/5 M1; Traian 1961 Locuința Nr 2 ) au fost estimate ca având o vârstă la deces cuprinsă în intervalul 16-50 ani și atribuite sexului feminin (primele două) și indeterminabil (ultimul). Scheletele postcraniene (Traian 1956 M1 tranșeea Z, Traian 1956 sector VI M2) aparțin unor indivizi subadulți, cu vârsta cuprinsă între 8-18 ani. Distribuția pe sex și vârstă este reprezentată în Tab. 3.

În cadrul materialului osteologic studiat, am identificat două cazuri care prezintă patologie osoasă și multiple leziuni craniene, consecința acțiunii/intervenției umane (Cazul Traian 1956 sector VI/2 M2 și Cazul Traian 1958 SI/5 M1). Constatăm, de asemenea o

<sup>19</sup> Tim D. White, *op. cit.*

<sup>20</sup> Arthur C. Aufderheide, Conrado Rodríguez-Martin, *The Cambridge Encyclopedia of Human Paleopathology* Cambridge University Press, 1998.

<sup>21</sup> Cătălin Bem, *op. cit.*, p. 20.

<sup>22</sup> Olga Necrasov, Dardu Nicolăescu-Plopșor, , *Étude anthropologique des squelettes néolithiques appartenant à la culture de la céramique peinte Cucuteni-Tripolyé, découverts à Traian*, în „Analele Științifice ale Universității «Al. I. Cuza» Iași”, III, 1-2, 1957, p. 67-80; Olga Necrasov, Dardu Nicolăescu-Plopșor, *Studiul antropologic al scheletelor deshumate la Traian*, în „Materiale și cercetări arheologice”, 1959, V, p. 203-216; Dardu Nicolăescu-Plopșor, Wanda Wolski, *Elemente de demografie și ritual funerar la populațiile vechi din România*, 1975, p.113-118.

<sup>23</sup> În literatura de specialitate sunt menționate șapte schelete. Dardu Nicolăescu-Plopșor, Wanda Wolski, *op. cit.*, 1975 p. 113.

anomalie dentară congenitală de număr (hipodonție) asociată cu craniosinostoză (Cazul Traian 1958 SII/2□9 M 1)

### **Cazul Traian 1956 sector VI/2 M2**

#### **Inventar osteologic**

Din acest schelet au fost identificate doar fragmente care provin din craniu, aflate în stare bună de conservare. Restaurate, acestea au dus la reîntregirea unui craniu, cu lipsuri în porțiunea corespunzătoare bazei și a osului temporal drept. Nu sunt prezente fragmente din maxilar și mandibulă. Sexul este feminin, iar vârsta este cuprinsă în intervalul 40-50 ani.

#### **Patologie**

Exocranian se constată prezenta unei porozități la nivelul occipitalului și al oaselor parietale, de-a lungul suturii sagitale (fig. I.1). Endocranian, pornind de la nivelul crestei occipitale și până la nivelul crestei frontale, se identifică o porozitate densă, dar și a osului reactiv (fig. I.2). În partea stângă a punctului cranian glabella, se remarcă prezența unui osteom de mici dimensiuni (fig. I.3 a).

#### **Traumatisme**

În partea dreaptă a punctului cranian glabella se constată prezența unei spărturi de mici dimensiuni (nu străpunge osul endocranian), ale cărei margini sunt ușor zimțate și cu depuneri de calcar din vechime (fig. I.3 b). Lângă aceasta, se observă și urmele unei lovituri nevindecate (fig. I.3 c și fig. I.4. detaliu). Pe osul parietal drept, lângă sutura sagitală (dar situată central), se observă o înfundare a osului. Nu a fost posibilă surprinderea unei imagini clare la acest nivel.

### **Cazul 1958 SI/5 M1**

#### **Inventar osteologic**

Din acest schelet se păstrează doar fragmente care provin din craniu, aflate în stare bună de conservare. A fost restaurat un craniu care înregistrează lipsuri în porțiunea corespunzătoare glabelei și a bazei. Din mandibulă nu este prezent niciun fragment. Din maxilar se constată prezența a două fragmente, incluzând alveolele dentare și patru dinți puternic uzați, dar fără carii (premolarii 1 și 2, molarul 1 de pe partea dreaptă și molarul 1 stânga). Sexul este feminin, iar vârsta se încadrează în intervalul 30-50 ani.

#### **Patologie**

Exocranian, pe occipital, se înregistrează prezența unei porozități situate deasupra liniei nucale (fig. 2.1 și 2.2). Endocranian, la același nivel, dar cuprinzând și protuberanța occipitală, se înregistrează prezența unei porozități mai dense comparativ cu cea de la suprafața exocraniană (fig. 2.3).

#### **Traumatisme**

La nivelul osului frontal, puțin deasupra boselor frontale laterale, exocranian se observă un orificiu de formă rotundă, cu margini crăpate și înfundate (fig. 3.1). Endocranian, se observă desprinderea tablei osoase, dinspre exterior, cauzată cel mai probabil de obiectul care a provocat apariția acestui orificiu (fig. 3.2). Exocranian, se observă o parte a marginilor crăpate și atașate de os, cealaltă parte fiind desprinsă (fig. 3.3). Fisurile radiale adiacente se întind pe toată lungimea frontalului, de la sutura coronală, până la marginile supraorbitale (dim: 12.72x12,72). La nivelul osului temporal drept (prezent în stare fragmentară) se înregistrează urmele unei lovituri, de formă aproximativ ovală. Aceasta lovitură este situată deasupra mastoidei, la nivelul *spinei suprameatum*, în linie dreaptă cu procesul zigomatic al temporalului (fig. 4.1). Osul este înfundat, cu marginle crăpate (fig. 4.2). Temporalele prezintă rupturi din vechime, cu depunere de calcar.

## Cazul 1958 SII/2□9 M 1

### Inventar osteologic

Din acest schelet au fost identificate atât fragmente din craniu, cât și din scheletul postcranian. Craniul, mandibula și maxilarul au fost în mare parte restaurate, în momentul examinării inițiale. Constatăm fixarea în alevola necorespunzătoare a unui dinte care nu aparține acestui individ, mai exact a unui incisiv cu coroana distrusă și expunerea completă a dentinei, în alveola corespunzătoare caninului maxilar dreapta (fig. 6.1). Acest fapt împiedică realizarea observațiilor la nivelul alveolei dentare. Craniul înregistrează lipsuri în porțiunea corespunzătoare zigomaticului stâng, protuberanței occipitale și bazei craniului. Din scheletul postcranian sunt prezente componente în stare fragmentară: un fragment din extremitatea acromială a claviculei de pe partea dreaptă; scapula dreaptă (reprezentată de suprafața epifizală pentru coracoid, cavitatea glenoidă, colul scapulei și o porțiune din marginea laterală a osului, care nu se continuă cu fosa scapulară fiind ruptă în această zonă), humerus dreapta (lipsește epifizele), un fragment din diafiza humerusului stâng (mai exact porțiunea centrală a diafizei); o vertebră toracală întreagă și două arcuri vertebrale toracale, o vertebră lombară întreagă și un corp vertebral lombar; 5 capete sternale costale; ilium stânga; femur dreapta-porțiunea centrală a diafizei; femur stânga (întreg, inclusiv epifiza distală, dar cu mici rupturi în porțiunea corespunzătoare condilului medial; tibia dreaptă (lipsește treimea distală); tibia stângă (inclusiv epifizele, dar lipsește treimea distală), un fragment din porțiunea superioară a diafizei peroneului stâng, metatarsian 4 stânga.

### Anomalii congenitale

Acest caz înregistrează o anomalie congenitală dentară de număr (hipodonție sau agenezie de dinți) și craniostenoză. Hipodonția se manifestată prin lipsa congenitală a unui sau a mai multor dinți. În acest caz, se constată pe hemiarcada maxilară dreaptă, lipsa incisivului lateral. Această afecțiune are, de cele mai multe ori, cauze genetice<sup>24</sup>. Ceilalți dinți, prezenți în alveolele dentare, sunt simetrici, dar cu dimensiuni reduse. Pe incisivi și canini, se observă macroscopic, modificări ale suprafeței emailului dentar, sub forma liniilor hipoplazice (fig.6.3). La nivelul suprafețelor ocluzale ale arcadelor (maxilară și mandibulară fig.6.2 și 6.4) se constată o uzură accentuată, dar și un număr de patru carii ocluzale (maxilar M1 stânga/dreapta și mandibulă M1 dreapta și M2 stânga).

La nivelul craniului se înregistrează (endocranian și exocranian) închiderea prematură a suturii lambdoide, pe partea dreaptă. Pe partea stângă, sutura nu este închisă endocranian, ci doar parțial exocranian (fig 6.5). Celelalte suturi au aspect normal. Segmentele prezente din scheletul postcranian nu înregistrează modificări.

Asocierea hipodonției cu craniostenoză, în acest caz, nu poate fi întâmplătoare, cu atât mai mult cu cât acest tip de craniostenoză (pe sutura lambdoidă) este mai puțin comun. Conform studiilor specializate sinostoza unilaterală sau bilaterală, la nivelul suturii lambdoide apare ca parte a complexului SCS-Syndromic Craniosynostosis și implică dizabilități fizice și/sau psihomotorii<sup>25</sup>.

<sup>24</sup> Azza Husam Al-Ani, Joseph Safwat Antoun, William Murray Thomson, Tony Raymond Merriman, and Mauro Farella, *Hypodontia: An Update on Its Etiology, Classification, and Clinical Management*, în „BioMed Research International Volume”, 2017, p. 1-9.

<sup>25</sup> Wanda Lattanzi, Marta Barba, Lorena Di Pietro, Simeon A. Boyadjiev, *Genetic Advances in craniosynostosis*, în „American Journal of Medical Genetics”, part A 2017, 1-24.

## Concluzii

În aria de răspândire a complexului cultural Cucuteni-Tripolie, în urma unei analize amănunțite a tuturor descoperirilor de resturi osteologice umane depuse în așezări, au fost stabilite patru categorii: oase umane postcraniene dispartate, fragmente provenind din scheletul cranian, părți din scheletul postcranian și schelete întregi<sup>26</sup>.

Rezultatele obținute în urma acestui studiu arată că, în situl de la Traian, sub podina locuințelor sau printre locuințe, au fost depuse oase umane sau părți din cadavru, sub trei forme: craniu și schelet postcranian (aparținând aceluiași individ, incomplet), schelet postcranian incomplet și craniu incomplet.

Pentru prima categorie, inventarul arheologic descoperit constă, în principal, din ceramică (vase întregi sau fragmentare arse și nearse), oase de animale și unelte (fragment de râșniță, percutoare, pietre de râu). Artefactele cu care sunt asociate oasele umane nu au ajuns în mod accidental lângă schelete. Acțiunea de depunere intenționată a acestora este evidentă. Cazul mormântului notat Traian 1952 M1 (Groapa δ) denotă o grijă particulară pentru depunerea defunctului sau a părților selectate din el, peste fragmente ceramice. Deasupra celui decedat au fost depuse alte fragmente ceramice. Aceeași situație o regăsim în cazul scheletului din mormântul cu notația Traian 1952 M2 Groapa ζ, care este, de asemenea, însoțit de un bogat material ceramic, dar și de un fragment de râșniță. Inventarul arheologic este dispus la capul, pe pieptul și la picioarele decedatului.

Ultimul schelet încadrat în această categorie, respectiv scheletul cu notația Traian 1958 SII/2 M1, este însoțit de două vase ceramice pictate, unul depus peste acel individ, celălalt în zona genunchilor, fiind descoperit sub un strat de cenușă și chirpic ars.

Toate scheletele incluse în această categorie aparțin unor indivizi de sex indeterminabil, cu vârsta cuprinsă între 2-18 ani.

A doua categorie de oase umane depuse este reprezentată de două schelete postcraniene, deranjate și incomplete, notate Traian 1956 Tranșea Z și Traian 1956 sector VI/2 M2. Ambele au fost însoțite de fragmente ceramice, depuse în gropi de formă rotundă și aparțin unor indivizi subadulți. Primul schelet a fost depus cu fața în jos, iar cel de-al doilea a fost depus peste cioburi pictate, peste el fiind depuse alte vase. Din acest context reiese manipularea *inițială* a cadavrelor, selectarea, apoi depunerea în pământ, a părților din scheletul post-cranian, fără fragmente din craniu.

A treia categorie de depunere este reprezentată de mormintele cu notația Traian 1956 sector VI/2, M2, Traian 1958 SI/5M1 și Train 1961 Locuința nr. 2 și constă din trei cranii, descoperite la adâncimi cuprinse între 0,75-1,45 m. Primele două aparțin unor indivizi adulți, de sex feminin, cu vârste cuprinse în intervalul 30-50 ani, iar al treilea unui individ de sex indeterminabil, cu vârsta cuprinsă în intervalul 16-18 ani. În toate cele trei cazuri constatăm preponderența neurocraniului față de viscerocraniu, lipsa oaselor zigomatice și lipsa oricărui fragment din mandibulă. Ambele cranii de adulți înregistrează patologie osoasă și multiple leziuni craniene, interpretate ca rezultat al violenței, asupra celor două femei.

În lotul de materiale osteologice care provine din situl de la Traian, nu a fost identificat niciun individ adult, de sex masculin. Vârsta la deces a celui mai mic individ înregistrat este încadrată în intervalul 2-4 ani, iar a celui mai vârstnic, între 40-50 ani. În acest caz, sexul determinat este feminin. Ambele cranii de sex feminin prezintă urme de traumatisme, vindecate și nevindicate, dar și urme ale unor infecții nonspecifice. Nu este prezent niciun fragment din scheletul postcranian.

Niciun individ subadult nu prezintă urme de traumatisme sau alte forme de acțiuni violente. Nu se constată urme de infecții. Un individ din categoria subadulților înregistrează hipodontie și craniostoză unilaterală (pe sutura lambdoidă de pe partea dreaptă). Defectele de

---

<sup>26</sup> Cătălin Bem, *op. cit.*, p. 204.

structură ale emailului dentar, numărul ridicat al cariilor, hipodonția și craniostenoză indică tuburări de metabolism, probabil determinate ereditar<sup>27</sup>. Nu este exclus ca cele două anomalii să fie simptome asociate ale unui sindrom (SCS) și individul în cauză să se fi confruntat cu deficiențe fizice și psihomotorii. Prezența liniilor hipoplazice indică, de asemenea, o stare de sănătate precară. Alterările apărute după erupția dentară, manifestate în acest caz sub forma cariilor dentare, sunt rezultatul unei alimentații deficitare.

Artefactele, care însoțesc defecțiuni sau segmentele osteologice depuse, au un caracter domestic/ casnic/ practic /, cu întrebuințare frecventă: ceramică în cantitate mare, râșnițe, pietre de râu, etc<sup>28</sup>. Modul de dispunere a acestora nu indică neglijența participanților sau a participantului (participantei) în ceea ce privește această acțiune. Craniul de sex feminin depus pe un vas de tip fructieră, poziționat în interiorul altui vas, totul așezat apoi pe o placă de gresie, denotă o activitate complexă, din care surprindem doar rezultatul final.

În cadrul lotului neolitic de la Traian ne confruntăm cu practici de manipulare a cadavrului pe care nu le putem surprinde. Particularitățile tratamentului aplicat cadavrului nu se reflectă în fragmentele osteologice de care dispunem. Constatăm, totuși, că niciun schelet nu prezintă urme de ardere sau de tăiere/tranșare și toate scheletele sunt incomplete, dezmembrate. Ideea tranșării intenționate a cadavrului este pusă în legătură cu anumite *practici rituale de fundare de construcții*, respectiv sacrificiul uman<sup>29</sup>.

Contextul arheologic particular, din care provine materialul osteologic de la Traian, furnizează informații unice despre modul în care membrii comunității respective s-au comportat cu cadavrele anumitor persoane. Mutilarea cadavrului prin îndepărtarea anumitor segmente, inclusiv a capului, apoi depunerea sub spațiul destinat locuirii, este, în acest caz, aplicată indivizilor subadulți și indivizilor de sex feminin.

### Bibliografie

- Aufderheide A. C., Rodriguez-Martin C., *The Cambridge Encyclopedia of Human Paleopathology*, Cambridge University Press, Cambridge, 1998.
- Al-Ani A. H., Antoun J. S., Thomson W. M., Merriman T. R., Farella M., *Hypodontia: An Update on Its Etiology, Classification, and Clinical Management*, în „BioMed Research International Volume”, <https://doi.org/10.1155/2017/9378325>, 2017.
- Bem C., *Traian-Dealul Fântânilor: fenomenul Cucuteni A-B*, Târgoviște, 2007.
- Buikstra J. E., Ubelaker D. H., *Standards for Data Collection from Human Skeletal Remains*, în „Arkansas Archaeological Survey Research Series”, No 44, Fayetteville, 1994.
- Di Rocco, F., Rothenbuhler, A., Daire, V.C., Bacchetta, J., Adamsbaum, C., Baujat, G., Rossi, M., Lingart, A., *Craniosynostosis and metabolic bone disorder. A review*, *Neurochirurgie*, 2019, DOI 10.1002/ajmg.a.38159
- Dumitrescu H., *Șantierul Traian*, în SCIV, III, 1952, p. 121-149.
- Dumitrescu H., *Șantierul Traian*, în SCIV, V, 1-2, 1954, p. 35-67.
- Dumitrescu H., *O descoperire în legătură cu ritul de înmormântare în cuprinsul culturii ceramicii pictate Cucuteni-Tripolie*, în SCIV, V, 3-4, 1954, p. 399-429.
- Dumitrescu H., *Șantierul arheologic Traian*, în „Materiale și cercetări arheologice”, V, 1959, 189-201.
- Dumitrescu H., C. Mateescu, I. Dragomir, *Șantierul Traian*, în SCIV, IV, 1-2, 1953, p. 45-66.
- Lazar C., *Rituri și ritualuri funerare în Neoliticul și Eneoliticul din România*, teză de doctorat, 2009.
- Lazăr C., Opreș V., *The index of funerary discoveries in Early Eneolithic*, în C. Lazăr (ed.), în *The catalogue of the Neolithic and Eneolithic funerary findings from Romania*, Editura Cetatea de Scaun, Târgoviște, 2012.

<sup>27</sup> Federico Di Rocco, Anya Rothenbuhler, Valerie Cormier Daire, Justine Bacchettav, Catherine Adamsbaum Geneviève Baujat, Massimiliano Rossi, Agnès Lingart, *Craniosynostosis and metabolic bone disorder. A review*, în „Neurochirurgie”, 2019, p. 2-18.

<sup>28</sup> Cătălin Lazar, *Rituri și ritualuri funerare în Neoliticul și Eneoliticul din România*, teză de doctorat, 2009, p. 288-302.

<sup>29</sup> Cătălin Bem, *op. cit.*, p. 207.

- Lattanzi W., Barba M., Di Pietro Lorena, Boyadjiev Simeon A, *Genetic Advances in craniosynostosis*, in „American Journal of Medical Genetics”, part A 2017, 1-24.
- Necrasov O., Nicolăescu-Plopșor D., *Étude anthropologique des squelettes néolithiques appartenant à la culture de la céramique peinte Cucuteni-Tripolyé, découverts à Traian*, în „Analele Științifice ale Universității «Al.I. Cuza» Iași”, III, 1-2, 1957, p.67-80.
- Necrasov O., Nicolăescu-Plopșor D., *Studiul antropologic al scheletelor deshumate la Traian*, în „Materiale și cercetări arheologice”, V, 1959, p. 203-216.
- Nicolăescu-Plopșor D., Wolski W, *Elemente de demografie și ritual funerar la populațiile vechi din România*, București, 1975.
- Ortner D. J., *Identification of Pathological conditions in human skeletal remains*, Academic Press, San Diego, 2003.
- White T. D., Black T. T, Folkens P. A., *Human osteology, Third edition*, Academic Press, San Diego, 2012.

## HUMAN OSTEOLOGICAL MATERIAL FROM TRAIAN (ZANESTI COMMUNE, NEAMT COUNTY). NEW RESULTS, ADVANCED INTERPRETATIONS

Human bones discovered at the Traian site represents a challenge for anthropologists since discovery. A new anthropological analysis was required, and the results certify the first results, at least for the age at death of the individuals, but it is not agree with the biological sex for subadults and discovered many cranial lesions and congenital anomalies. This study describe in details the pathologies identified on the bones and find two adult females, victims of the interpersonal violence.



		TRAIAN 1956 sector VI/2, M2_(craniu)	Traian 1958 MIS/V (craniu)	Traian 1961 M1 (craniu)	Traian 1952 M1 gr. ♂ (craniu+schelet post-cranian)	Traian 1952 M2 (craniu+schelet post-cranian)	Traian 1958 M1 SIH/2 (craniu+schelet post-cranian)
segment craniu	categorie/sex	adult /♀	adult /♀	subadult/ indeterminabil	subadult/ indeterminabil	subadult/ indeterminabil	subadult/ indeterminabil
frontal	solz frontal	●	●	●	●	☐	●
	orbită stânga	●	☐	☐	●	●	●
	orbita dreapta	☐	☐	○	●	☐	●
	stânga	●	☐	●	☐	●	●
parietal	dreapta	●	●	●	☐	●	●
occipital		●	●	●	☐	☐	☐
temporal	stânga	●	☐	○	☐	●	○
	dreapta	●	☐	○	☐	●	●
zigomatic	stânga	○	○	○	●	○	○
	dreapta	○	○	○	●	○	●
maxilar	stânga (diniți)	○	☐ (molar 1)	☐ (incisiv central, canin, premolar 1, premolar 2 molar 1, molar 2)	○	● (decidual)	● (incisiv central, incisiv lateral, canin, premolar 1, premolar 2, molar 1, molar 3 în alveolă)
	dreapta (diniți)	○	☐ (premolar 1, premolar 2 molar 1)	☐ (premolar 1, premolar 2 molar 1, molar 2)	○	● (decidual)	● (incisiv central, canin, premolar 1, premolar 2, molar 1, molar 2, molar 3 în alveolă)
mandibula					● (incisiv central, incisiv lateral, canin, premolar 1, premolar 2, molar 1, molar 2)	● (decidual)	● (incisiv central, incisiv lateral, canin, premolar 1, premolar 2, molar 1, molar 2)
	stânga (diniți)	○	○	○	☐ (incisiv central, incisiv lateral, canin)	☐ (incisiv central)	● (incisiv central, incisiv lateral, canin, premolar 1, premolar 2, molar 1, molar 2)
	dreapta (diniți)	○	○	○			● (incisiv central, incisiv lateral, canin, premolar 1, premolar 2, molar 1, molar 2)

Tabel 1. Stare de reprezentare crani (● = prezent; ■ = stare fragmentară, ○ = absent).

		Traian 1952 M1 gr. 8 (craniu+schelet post-cranian)	Traian 1952 M2 (craniu+schelet post-cranian)	Traian 1958 M1 SII/2 (craniu+schelet post- cranian)	1956 M1 transeca Z (schelet post-cranian)	Traian 1956 sector VI/2, M2 (schelet post-cranian subadult)
<i>Claviculă</i>	stânga	<input type="radio"/>	<input type="radio"/>	<input type="radio"/>	<input checked="" type="checkbox"/>	<input type="radio"/>
	dreapta	<input type="radio"/>	<input type="radio"/>	<input checked="" type="checkbox"/>	<input checked="" type="checkbox"/>	<input type="radio"/>
<i>Scapula</i>	stânga	<input type="radio"/>	<input type="radio"/>	<input type="radio"/>	<input type="radio"/>	<input type="radio"/>
	dreapta	<input type="radio"/>	<input type="radio"/>	<input checked="" type="checkbox"/>	<input type="radio"/>	<input type="radio"/>
<i>Siern</i>		<input type="radio"/>	<input type="radio"/>	<input type="radio"/>	<input type="radio"/>	<input type="radio"/>
<i>Coaste</i>	stânga	<input checked="" type="checkbox"/>	<input type="radio"/>	<input checked="" type="checkbox"/>	<input checked="" type="checkbox"/>	<input type="radio"/>
	dreapta	<input checked="" type="checkbox"/>	<input type="radio"/>	<input type="radio"/>	<input checked="" type="checkbox"/>	<input type="radio"/>
<i>Vertebre</i>	cervicale	<input type="radio"/>	<input type="radio"/>	<input type="radio"/>	<input type="radio"/>	<input type="radio"/>
	toracale	<input type="radio"/>	<input type="radio"/>	<input checked="" type="checkbox"/>	<input checked="" type="checkbox"/>	<input checked="" type="checkbox"/>
	lombare	<input checked="" type="checkbox"/>	<input checked="" type="checkbox"/>	<input checked="" type="checkbox"/>	<input checked="" type="checkbox"/>	<input type="radio"/>
<i>Humerus</i>	stânga	<input checked="" type="bullet"/>	<input type="radio"/>	<input checked="" type="checkbox"/>	<input checked="" type="checkbox"/>	<input checked="" type="checkbox"/>
	dreapta	<input checked="" type="checkbox"/>	<input type="radio"/>	<input checked="" type="bullet"/>	<input checked="" type="bullet"/>	<input type="radio"/>
<i>Cubitus</i>	stânga	<input checked="" type="bullet"/>	<input type="radio"/>	<input type="radio"/>	<input checked="" type="checkbox"/>	<input type="radio"/>
	dreapta	<input checked="" type="checkbox"/>	<input type="radio"/>	<input checked="" type="checkbox"/>	<input type="radio"/>	<input type="radio"/>
<i>Radius</i>	stânga	<input checked="" type="checkbox"/>	<input type="radio"/>	<input type="radio"/>	<input type="radio"/>	<input type="radio"/>
	dreapta	<input checked="" type="checkbox"/>	<input type="radio"/>	<input type="radio"/>	<input type="radio"/>	<input type="radio"/>
<i>Oasele mâinii</i>	stânga	<input type="radio"/>	<input type="radio"/>	<input type="radio"/>	<input type="radio"/>	<input checked="" type="checkbox"/>
	dreapta	<input type="radio"/>	<input type="radio"/>	<input checked="" type="checkbox"/>	<input checked="" type="checkbox"/>	<input type="radio"/>
<i>Coxal</i>	stânga	<input checked="" type="checkbox"/>	<input checked="" type="checkbox"/>	<input checked="" type="checkbox"/>	<input checked="" type="checkbox"/>	<input checked="" type="checkbox"/>
	dreapta	<input checked="" type="checkbox"/>	<input checked="" type="checkbox"/>	<input checked="" type="checkbox"/>	<input checked="" type="checkbox"/>	<input checked="" type="checkbox"/>
<i>Sacrum</i>		<input type="radio"/>	<input type="radio"/>	<input type="radio"/>	<input checked="" type="checkbox"/>	<input type="radio"/>
<i>Femur</i>	stânga	<input checked="" type="checkbox"/>	<input checked="" type="checkbox"/>	<input checked="" type="bullet"/>	<input checked="" type="bullet"/>	<input checked="" type="checkbox"/>

	dreapta	<input checked="" type="checkbox"/>	<input type="checkbox"/>	<input checked="" type="checkbox"/>	<input checked="" type="checkbox"/>	<input type="checkbox"/>	<input checked="" type="checkbox"/>
Rotulă	stânga	<input checked="" type="checkbox"/>	<input type="checkbox"/>	<input type="checkbox"/>	<input checked="" type="checkbox"/>	<input checked="" type="checkbox"/>	<input checked="" type="checkbox"/>
	dreapta	<input checked="" type="checkbox"/>	<input type="checkbox"/>	<input type="checkbox"/>	<input type="checkbox"/>	<input checked="" type="checkbox"/>	<input checked="" type="checkbox"/>
Tibie	stânga	<input checked="" type="checkbox"/>	<input checked="" type="checkbox"/>	<input checked="" type="checkbox"/>	<input checked="" type="checkbox"/>	<input type="checkbox"/>	<input type="checkbox"/>
	dreapta	<input checked="" type="checkbox"/>	<input checked="" type="checkbox"/>	<input checked="" type="checkbox"/>	<input checked="" type="checkbox"/>	<input type="checkbox"/>	<input type="checkbox"/>
Peroneu	stânga	<input type="checkbox"/>	<input checked="" type="checkbox"/>	<input checked="" type="checkbox"/>	<input type="checkbox"/>	<input type="checkbox"/>	<input type="checkbox"/>
	dreapta	<input checked="" type="checkbox"/>	<input type="checkbox"/>	<input type="checkbox"/>	<input type="checkbox"/>	<input type="checkbox"/>	<input type="checkbox"/>
Talus	stânga	<input type="checkbox"/>	<input type="checkbox"/>	<input type="checkbox"/>	<input type="checkbox"/>	<input type="checkbox"/>	<input type="checkbox"/>
	dreapta	<input type="checkbox"/>	<input type="checkbox"/>	<input type="checkbox"/>	<input type="checkbox"/>	<input type="checkbox"/>	<input type="checkbox"/>
Calcaneu	stânga	<input checked="" type="checkbox"/>	<input checked="" type="checkbox"/>	<input type="checkbox"/>	<input checked="" type="checkbox"/>	<input type="checkbox"/>	<input type="checkbox"/>
	dreapta	<input checked="" type="checkbox"/>	<input type="checkbox"/>	<input type="checkbox"/>	<input type="checkbox"/>	<input type="checkbox"/>	<input type="checkbox"/>
Oasele piciorului	stânga	<input checked="" type="checkbox"/>	<input type="checkbox"/>	<input checked="" type="checkbox"/>	<input checked="" type="checkbox"/>	<input type="checkbox"/>	<input type="checkbox"/>
	dreapta	<input checked="" type="checkbox"/>	<input type="checkbox"/>	<input checked="" type="checkbox"/>	<input checked="" type="checkbox"/>	<input type="checkbox"/>	<input type="checkbox"/>

Tab. 2. Stare de reprezentare schelete postcraniene (●= prezent; ☒=stare fragmentară, ○=absent).

SIT/Notație	COMPONENTE		Rezultate reexaminare		Rezultate studiu antropologic inițial		Bibliografie
	craniu sau fragmente craniene	schelet post- cranian sau fragmente schelet	sex	vârstă/ani	sex	vârstă/ani	
Traian 1952 M1 gr. 8	craniu	schelet post- cranian în stare fragmentară	indeterminabil	12-15	♂	14	O. Necrasov, D. Nicolăescu-Ploșsor 1957, <i>Étude anthropologique des squelettes néolithiques appartenant à la culture de la céramique peinte Cucuteni-Tripolyé, découverts à Traian, în Analele Științifice ale Universității „Al.I. Cuza” Iași</i> , III, 1-2, 1957, p. 67-80
Traian 1952 CPL II S IV-V, □ 18-19, MII	craniu, mandibula și fig. maxilar	stare fragmentară	indeterminabil	2-4	indeterminabil	6-7	O. Necrasov, D. Nicolăescu-Ploșsor 1957, <i>Étude anthropologique des squelettes néolithiques appartenant à la culture de la céramique peinte Cucuteni-Tripolyé, découverts à Traian, în Analele Științifice ale Universității „Al.I. Cuza” Iași</i> , III, 1-2, 1957, p. 73
Traian 1956 transeca z sector VI, M1	-	stare fragmentară	indeterminabil	14-16	♂	25	O. Necrasov, D. Nicolăescu-Ploșsor 1959, <i>Studiul antropologic al scheletelor deshumate la Traian, Materiale și Cercetări Arheologice</i> , V, p. 203-216
TRAIAN 1956 sector VI/2, M2	craniu	-	♀	40-50	♀	60	O. Necrasov, D. Nicolăescu-Ploșsor 1959, <i>Studiul antropologic al scheletelor deshumate la Traian, Materiale și Cercetări Arheologice</i> , V, p. 203-216
Traian 1956 sector VI/2, M2	-	nu dispunem de toate fragmentele menționate în raportul inițial	indeterminabil	8-9	indeterminabil	8-9	O. Necrasov, D. Nicolăescu-Ploșsor 1959, <i>Studiul antropologic al scheletelor deshumate la Traian, Materiale și Cercetări Arheologice</i> , V, p. 203-216

Traian 1958 SI/2 M1	craniu	stare fragmentară	indeterminabil	12-15	♀	15-16	D. Nicolăescu-Ploșor, Wolski 1975, <i>Elemente de demografie și ritual funerar la populațiile vechi din România</i> p. 114
Traian 1958 SI/5 M1	craniu	-	♀	30-50	♀	30-35	D. Nicolăescu-Ploșor, Wolski 1975, <i>Elemente de demografie și ritual funerar la populațiile vechi din România</i> p. 115-118
Traian 1961 Loc. nr 2 Dealul Ției	craniu	-	indeterminabil	16-18	♂	16-18	D. Nicolăescu-Ploșor, Wolski 1975, <i>Elemente de demografie și ritual funerar la populațiile vechi din România</i> p. 118

Tabel 3. Distribuția pe sex și vârstă a materialului osteologic.

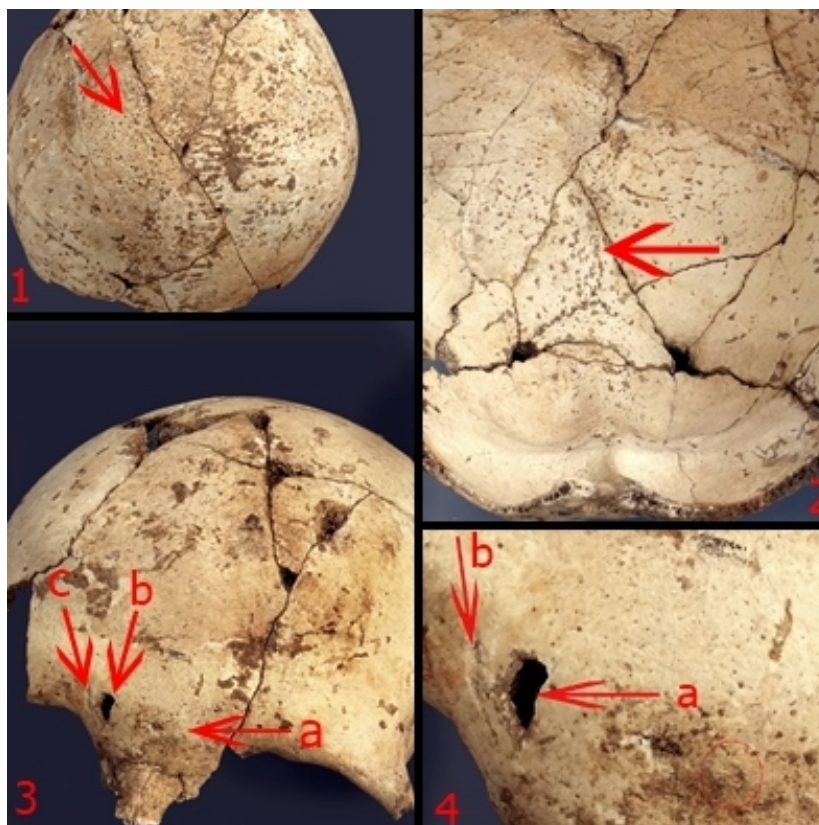


Fig. 1. Cazul 1956 sector VI/2 M2 (1. exocranian-porozitate la nivelul suturii sagitale; 2. Endocranian-porozitate la nivelul suturii sagitale; 3. Frontal- a. osteom; b. spărtură cu depunere de calcar; c. lovitură nevindecată); 4. Detaliu.

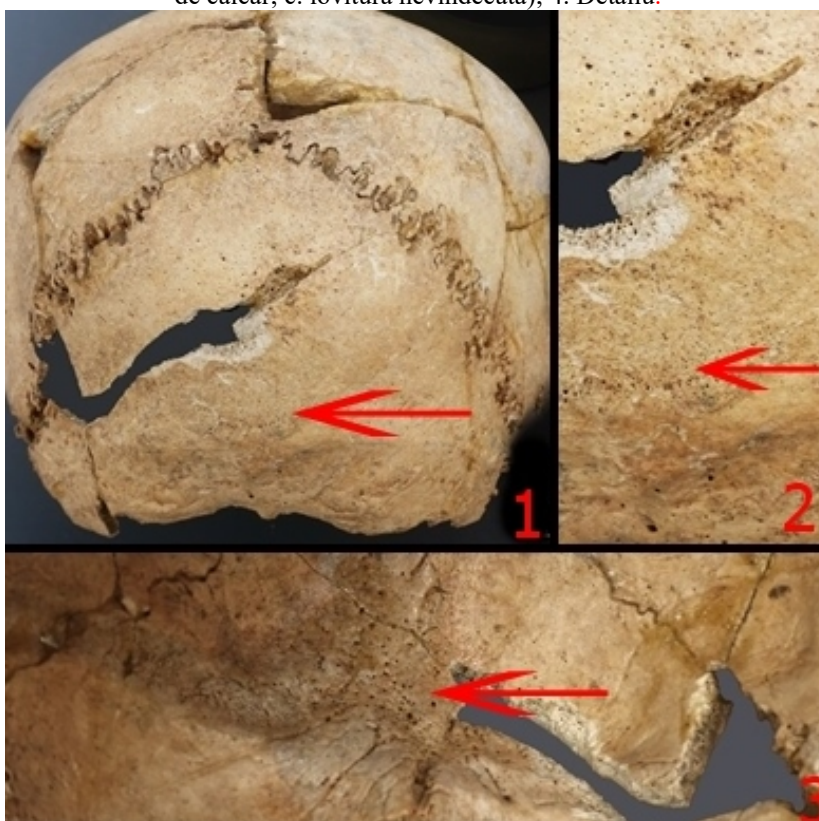

Fig. 2. Cazul 1958 SI/5 M1-patologie (1. exocranian- porozitate la nivelul occipitalului; 2. detaliu; 3. endocranian-porozitate la nivelul crestei occipitale).

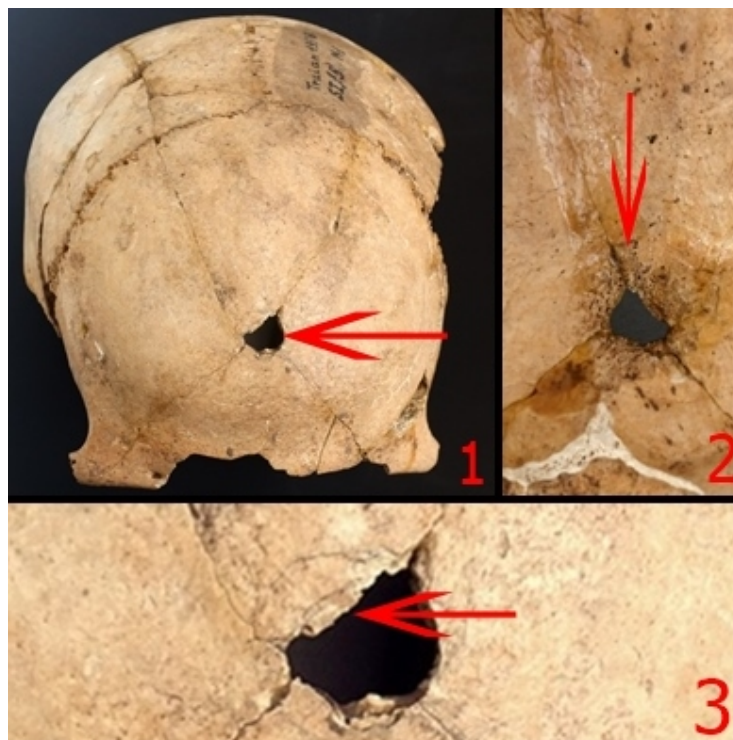


Fig.3. Caz 1958 SI/5 M1. Frontal (1. orificiu; 2. detaliu (endocranian); 3. detaliu (exocranian)).




Fig.4. Caz 1958 SI/5 M1. Os temporal drept (1. lovitură; 2. detaliu).



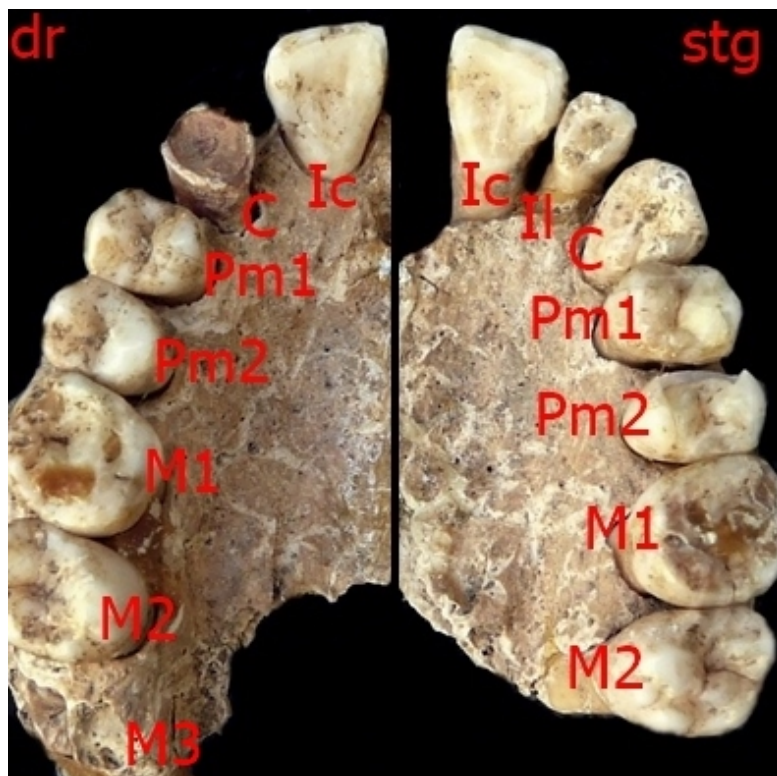


Fig.5. Cazul 1958 SII/2□9 M 1 Hipodontie (incisiv lateral dreapta).

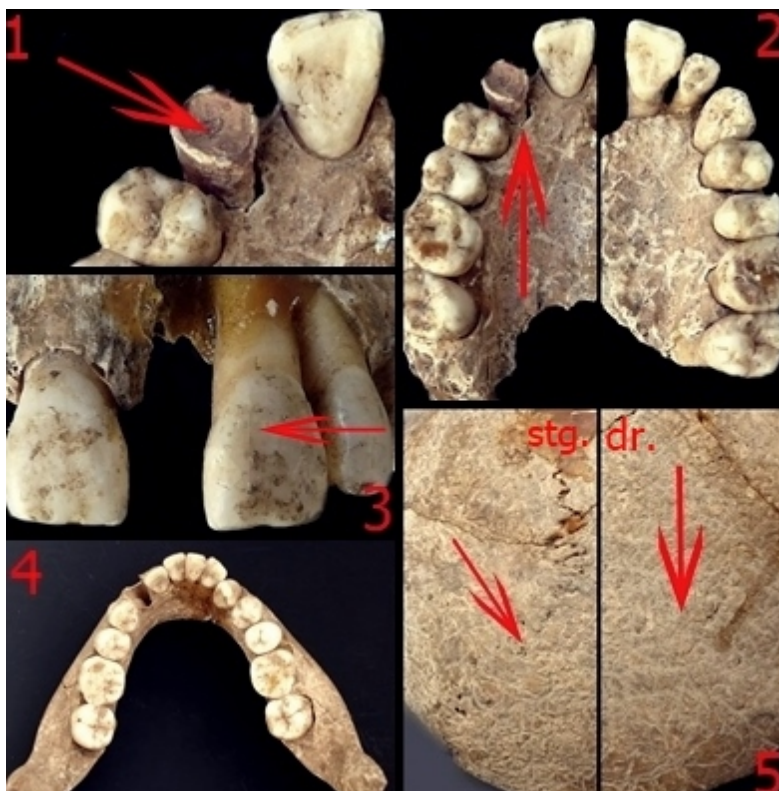


Fig. 6. Cazul 1958 SII/2□9 M 1 (1. dinte incisiv, fixat în alveola corespunzătoare caninului; 2. maxilar; 3. linii hipoplazice la nivelul incisivilor centrali); 4. mandibula; 5. craniostenoză- sutura lambdoidă).