DISTOCIA, POSIBIL DIAGNOSTIC ÎN DECESUL UNEI FEMEI DIN PERIOADA MEDIEVALĂ

*Luminița Andreica**

Cuvinte cheie: distocie, rahitism, exces de volum fetal, perioada medievală
Keywords: dystocia, rachitis, fetal volume excess, medieval epoch

Introducere

Mormântul M 170 a fost descoperit în urma săpăturilor arheologice efectuate în anul 2007, în punctul numit "Fântâna Turcului". Situl arheologic este situat pe malul stâng al râului Mureș, în apropierea localității Frumușeni (județul Arad). Este vorba despre scheletul unei femei, orientat E–V, în decubit dorsal, cu brațele aduse peste abdomen, înhumat împreună cu fragmentele osteologice ale unui nou-născut (foarte probabil este vorba despre copilul său) (Fig. 1.1). Copilul a fost depus între cele două coapse, cu capul spre bazin. Scheletul persoanei adulte se află într-o stare destul de bună de conservare și reprezentare; craniul a fost recuperat în întregime, iar din scheletul postcranian lipsesc următoarele fragmente osteologice: ulna de pe partea dreaptă, rotula stânga, tibia și fibula de pe partea dreaptă și talusul și calcaneul de pe partea dreaptă.

În schimb, starea de conservare și reprezentare a copilului este mult mai precară. Scheletul cranian este complet, însă este foarte fragmentat din mediul de zacere. Din centura scapulară a fost recuperat omoplatul drept. Oasele membrului superior sunt reprezentate pe partea dreaptă de humerus, radius și jumătatea proximală a ulnei, iar pe partea stângă a fost recuperată din strat doar ulna. Din coloana vertebrală au fost recuperate doar arcurile vertebrale,și un singur corp vertebral (posibil toracal); s-au păstrat câteva fragmente de coaste. Centura pelvină este reprezentată de aripa iliacă și ischionul de pe partea stângă, iar din oasele membrelor inferioare a fost recuperată doar jumătatea proximală a femurului de pe partea stângă.

Mortalitatea maternă, în perioada medievală, a reprezentat un procent de peste 50% în decesul femeilor[1]. Decesele obstretice pot surveni în urma unei

* Institutul de Antropologie "Francisc Rainer", București, e-mail: hera_suzuki@yahoo.com.

[1] Högberg et alii 1987, 286.

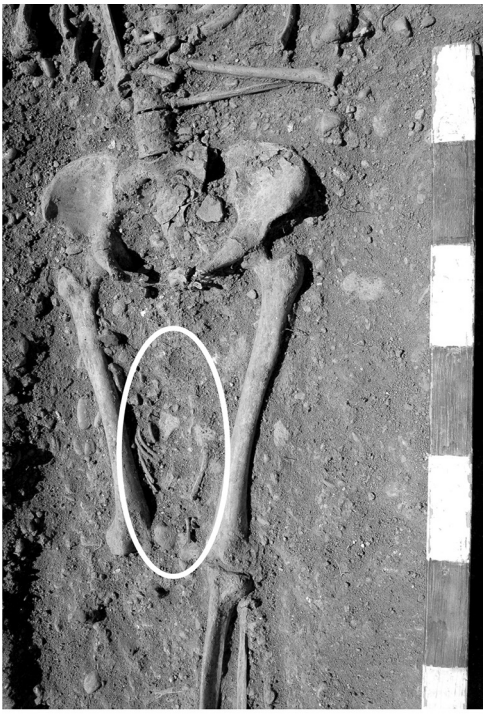

1

2

Fig. 1. 1. Scheletul tinerei împreună cu osemintele copilului, depuse între cele două coapse; 2. Comparaţia între două femure: cel din stânga este al scheletului analizat, la care se observă o deformare a diafizei în regiunea proximală, ca rezultat al rahitismului; cel din dreapta este un femur lipsit de patologie. / *1. The young woman's skeleton together with the child' bones between the two thighs. 2. Comparing the two femurs: the left one belongs to the analyzed skeleton, with the diaphysis deforming in the proximal area following the rachitis; the right one presents no pathology.*

febre puerperale, o sarcină complicată datorită unui pelvis malformat, în cazul uni fetus al cărui volum este supradimensionat sau în urma unei hemoragii[2]. Ţinând cont de perioada istorică la care face referire acest caz, mai pot fi adăugate o serie de factori socio-economici, cum ar fi lipsa unor spitale, a unui personal calificat, dar și lipsa unei îngrijiri prenatale.

Materiale și metode

Determinarea sexului pentru scheletul persoanei adulte s-a făcut urmărind caracterele morfologice ale craniului și ale coxalului. Pentru scheletul cranian au fost folosiţi ca indicatori ai sexului procesele mastoide (gradul 2), marginea supraorbitală (gradul 2), glabela foarte slab evidenţiată, iar mentonul are gradul

[2] Lewis 2007, 34.

2 de dezvoltare[3]. Coxalul prezintă o incizură sciatica largă[4] iar arcul compus este dublu[5]. Nu a fost posibilă înregistrarea celorlalte caractere morfologice ale bazinului datorită stării precare de conservare. Prin urmare, se poate aprecia că este vorba despre o persoană de sex feminin, din categoria de vârstă tânăr-adult; molarii 3 au erupt, suturile sunt deschise endocranian[6], capătul sternal al coastelor se află în faza 4 de evoluţie (24–32 ani)[7], iar suprafaţa auriculară indică o vârstă de 25–29 de ani[8]. Se poate astfel aprecia în cele din urmă o vârstă aproximativă de 25–30 de ani.

Statura calculată după formulele lui Pearson[9] este între 152,2 cm (folosind lungimea maximă a femurului = 38,7 cm și a tibiei = 31,6 cm) și 153,5 cm (folosind lungimea maximă a humerusului = 28,7 cm). Tânara se află la limita superioară a unei staturi din categoria sub-mijlocie și la limita inferioară a unei staturi din categoría mijlocie, conform încadrărilor lui Martin[10] .

În cazul copilului, analiza antropologică a permis doar aflarea vârstei la deces; starea slabă de conservare și reprezentare a făcut ca lungimea humerusului dreapta (6,6 cm) și cea a piramidei pietroase (4,03 cm), să fie singurii indicatori ai vârstei. Conform dimensiunilor acestor piese osteologice, se pare că este vorba despre un nou-născut sau de un copil de până la 10 luni[11].

Concluzii

În cazul de faţă există două mari presupuneri, și anume: este vorba despre mormântul unei mame înhumate alături de copilul său sau, cele două persoane se află sub alt grad de rudenie sau chiar deloc. Pentru cea dintâi ipoteză cauzele decesului pot fi următoarele: tânăra mamă a decedat ca urmare a unei naşteri cu complicaţii, a unei infecţii, a unei hemoragii sau pur și simplu din alte motive ce nu au legatură cu sarcina.

Motivul principal al unei naşteri dificile putea fi excesul de volum fetal[12]; un făt voluminos este caracterizat de o talie >54cm[13], iar fătul din acest studiu are o talie de 54.84 cm[14]. O naştere îngreunată poate fi cauzată şi de un pelvis

3 Buikstra, Ubelaker 1994, 20.
4 Buikstra, Ubelaker 1994, 18.
5 Krenzer 2006, II, 14.
6 Buikstra, Ubelaker 1994, 34.
7 Işcan 1989, 112.
8 Buikstra, Ubelaker 1994, 25.
9 Olivier 1960, 263.
10 Olivier 1960, 13.
11 Scheuer, Black 2000, 285.
12 Lewis 2007, 34.
13 Tica, 189.
14 Işcan 1989, 37.

deformat ca urmare a unui rahitism din copilărie[15]; tânăra mamă se pare că a avut parte de deficienţe ale vitaminei D în copilărie, doar că singurele piese osoase ce au fost afectate au fost femurele. La ambele oase, pe fața anterioară a extremităţii proximale, se observă prezenţa unei creste (fig. 1.2), ce este de fapt o reminiscenţă a stresului la care a fost supus osul la îndoire[16]. Ca urmare, motivul cel mai plauzibil pentru explicaţia unei naşteri cu probleme pare a fi talia foarte mare a fătului.

Infecţia reprezintă un alt factor important al mortalităţii materne, și care, din nefericire, în perioada evului mediu, a fost favorizată de condiţiile în care avea loc o naştere. Instrumentele folosite în cazul unei naşteri cu probleme fiind nesterilizate, introduceau în organismul mamei foarte multe bacterii, lezau ţesuturile și inevitabil se ajungea la infecţie puerperală[17]. De asemenea, datorită condiţiilor precare de igienă, și nou-născuţii puteau dobândi ușor diverse afecţiuni patologice letale.

Pe lângă aceste situaţii, trebuie luată în calcul și posibilitatea ca mama să fi decedat din cu total alte motive decât cele relaţionate cu sarcina; motivele pot fi diverse: pneumonie, meningită, febră tifoidă etc. Riscurile de deces ale nou-născutului erau foarte mari, deoarece acesta trebuia hrănit cu lapte de vacă, ce putea fi contaminat.

Un aspect mai puţin probabil este și cea de-a doua ipoteză, conform căreia copilul nu este al tinerei femei. Calvin Wells (1975)[18] aduce argumente pentru această ipoteză, spunând că în cazul unei epidemii de ciumă, febră tifoidă sau alte infecţii ce au pus stăpânire pe o comunitate, un copil și o femeie înhumaţi împreună, se pot afla sub un grad de rudenie mai îndepărtat; ba mai mult, autorul susţine și posibilitatea utilizării aceluiași mormânt de niște vecini ce se aflau în relaţii foarte bune.

---

15 Wells 1975, 1240.
16 Brickley *et al.*, 2008.
17 Wells 1975, 1240.
18 Wells 1975, 1237.

BIBLIOGRAFIE

Brickley *et alii* 2008,
M. Brickley, S. Mays, R. Yves, *Evaluation and Interpretation of Residual Rickets Deformities in Adults*, în *International Journal of Osteoarchaeology*, 2008.

Buikstra, Ubelaker 1994,
J. E. Buikstra, D.H. Ubelaker, *Standards. For Data Collection from Human Skeletal Remains*, Arkansas Archeological Survey Research Series No. 44, 1994.

Högberg *et alii* 1987,
U. Högberg, E. Iregren, C-H. Siven, L. Diener, *Maternal Deaths in Medieval Sweden: An Osteological and Life Table Analysis*, în *Journal of Biological Science*, 19, 1994, 495–503.

Işcan 1989,
M. Y. Işcan, *Age Markers in the Human Skeleton*, Springfield, 1989.

Krenzer 2006,
U. Krenzer, *Métodos para la determinación del sexo*, II, Guatemala, 2006.

Lewis 2007,
M. E. Lewis, *The Bioarchaeology of Children*, Cambridge, 2006.

Olivier 1960,
G. Olivier, *Practique Anthropologique*, Paris, 1960.

Scheuer, Black 2000,
L. Scheuer, S. Black, *Developmental Juvenile Osteology*, California, 2000.

Tica,
V. Tica, *Curs de obstetrică și ginecologie. Travaliul distocic*, Cap. 7.

Wells 1975,
C. Wells, *Ancient Obstetric Hazards and Female Mortality*, Norwich, 1975.

DYSTOCIA, A POSSIBLE DIAGNOSTIC IN A WOMAN DEATH IN THE MEDIEVAL AGE

Abstract

The study presents the anthropological analysis of two skeletons that were discovered in 2007, as results of the archaeological excavations at Frumușeni (Arad County). More exactly we speak about a woman skeleton belonging to the youth-adult age that was buried nearby a new-born skeleton. One of the two individuals' death reasons may have been a mechanic dystocia, represented by the fetal volume excess.