
**SCHELET DE CÂINE (*CANIS FAMILIARIS*)
DESCOPERIT ÎN NIVELUL CUCUTENI B DIN
TELL-UL DE LA PODURI-DEALUL GHINDARU
(JUDEȚUL BACĂU, ROMÂNIA)**

de Florentina Oleniuc
și Luminița Bejenaru

În prezenta lucrare* este realizată descrierea arheozoologică a unui schelet de câine juvenil descoperit în cursul campaniei arheologice din anul 2006, în nivelul Cucuteni B din *tell*-ul de la Poduri-Dealul Ghindaru (județul Bacău).

Tell-ul de la Poduri-Dealul Ghindaru (județul Bacău), situat la 46°47' latitudine nordică, 26°53' longitudine estică, este situat pe fragmentul de terasa de 30 m a râului Tazlăul Sărat, având o suprafață de 1,2 ha. Altitudinea absolută este de 429 m. Săpăturile sistematice arheologice au pus în evidență o succesiune stratigrafică cu niveluri de locuire Precucuteni, Cucuteni și de epoca bronzului¹.

Contextul arheologic al descoperirii

Săpăturile arheologice din așezarea cucuteniană de la Poduri-Dealul Ghindaru, realizate în 2006, au avut ca scop epuizarea nivelului aparținând fazei Cucuteni B₁. Dezvelirea locuinței etajate 2 (L. 2), atribuită fazei culturale Cucuteni B în conformitate cu ceramica specifică, a adus în atenția cercetătorilor mai multe amenajări, printre care 7 vetre (dintre care una cruciformă), o banchetă de lut, o casetă de lut (probabil pentru depozitarea cerealelor) și mai multe râșnițe².

* Prezentul studiu a fost realizat în cadrul proiectelor de cercetare PN II CNCISIS Idei_2116/2008 și CNCISIS-BD 304/2008-2010.

¹ D. Monah *et alii*, *Poduri-Dealul Ghindaru. O Troie în Subcarpații Moldovei*, BMA, XIII, Piatra-Neamț, 2003.

² D. Monah *et alii*, *Poduri, com. Poduri, jud. Bacău, Punct: Dealul Ghindaru*, în *CCAR. Campania 2006*, București, 2007, p. 274-275.

Lângă vatra V₂, situată la parterul locuinței etajate pe latura de NE, s-a identificat un schelet animal, identificat ulterior în laborator ca fiind un schelet aproape complet de câine juvenil. O amenajare deosebită, dezvelită la parter în apropierea vetrei 2, în colțul de NE al construcției, o reprezintă vatra cruciformă, cu o alveolare circulară în mijloc. Arheologii sunt de părere că este posibil ca ea să fi servit practicilor rituale³.

Descrierea resturilor scheletice

Fragmentele scheletice de câine juvenil descoperite în apropierea vetrei V₂, situată la parterul locuinței 2 din nivelul Cucuteni B de la Poduri-Dealul Ghindaru, sunt calcinate, prezentând o mare fragilitate accentuată și de vârsta mică pe care o avea animalul. Scheletul nu a fost reconstituit în totalitate datorită gradului puternic de fragmentare. Resturile de câine juvenil descoperite se aflau în conexiune anatomică. Analiza ulterioară din laborator a resturilor nu a evidențiat urme antropice, precum cele de jupuire sau de măcelărie.

Vestiigiile faunistice au fost analizate în cadrul Laboratorului de Arheozoologie al Facultății de Biologie din Universitatea „Alexandru Ioan Cuza” Iași. Metodologia de studiu a fost cea specifică arheozoologiei, constând în identificare anatomică, taxonomică și tafonomică⁴, estimarea vârstei dentare⁵ și a celei scheletice⁶.

Scheletul parțial recuperat este reprezentat de fragmente de craniu, dentiție deciduală, vertebre (cervicale, toracale, lombare și sacrale), resturi din centura scapulară, precum și de fragmente diafizare din oasele membrilor anteriori și posteriori (Fig. 1). Nu s-au reconstituit sternul, vertebrele codale, coxalele și nici oasele scurte ale bazipodului (carpiene și tarsiene), datorită neconsolidării osoase ale acestora (cartilajele nu se păstrează în sediment), precum și datorită dimensiunilor prea reduse ale unor resturi osoase.

În cadrul **scheletului cefalic**, neurocraniul este relativ complet, fiind reprezentat de occipital (Fig. 2), sfenoid, frontale, temporale și parietale fragmentate și nesudate. Menționăm că centrele de osificare ale occipitalului se închid foarte devreme (înainte de 4 luni), în timp ce restul cutiei craniene se definitivează mult mai târziu (sutura interfrontală se închide la 3-4 ani). Viscerocraniul este identificat prin cele două maxilare, un fragment din premaxilarul stâng, precum și de cele două mandibule (cea stângă fiind spartă la nivelul ramului orizontal). Elementele dentare identificate sunt de tip decidual (dinți de lapte), dar cu dintele molar inferior M₁ ușor vizibil în

³ *Ibidem*.

⁴ M. Udrescu *et alii*, *Introducere în arheozoologie*, Iași, 1999.

⁵ S. Hillson, *Teeth*, Second Edition, Cambridge Manuals in Archaeology, 2005.

⁶ R. Barone, *Anatomie comparée des mammifères domestiques*, T1, Paris, 1976.

alveola care abia începe să se deschidă (Fig. 3). Conform precizărilor lui Hillson (2005)⁷ acest dinte definitiv erupe la vârsta de 3-5 luni.

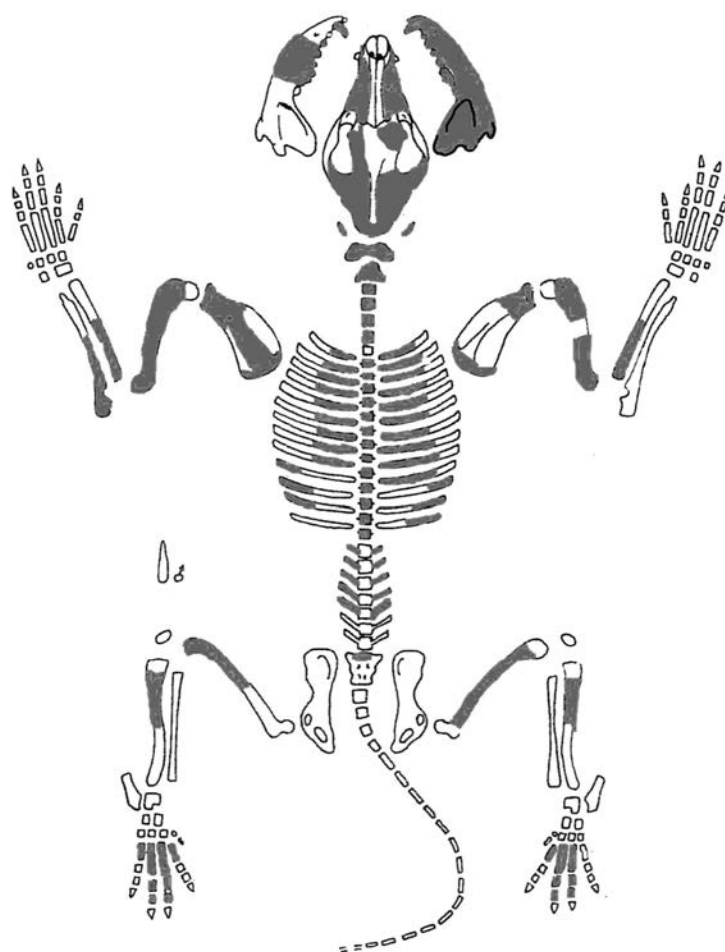


Fig. 1. Elemente anatomice de *Canis familiaris* identificate în locuința L. 2, din nivelul Cucuteni B de la Poduri-Dealul Ghindaru (după Helmer, 1987, cu modificări)⁸.

⁷ S. Hillson, *op. cit.*

⁸ D. Helmer, *Fiches descriptives pour les relevés d'ensembles osseux animaux*, în *Fiches d'ostéologie animale pour l'archéologie*, Serie B – Mammifères, Sophia-Antipolis, 1987.

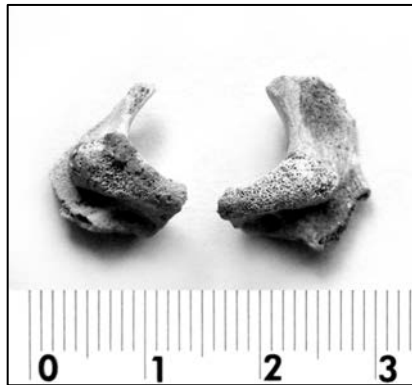

Fig. 2. Fragmente de occipital: masele laterale cu condili occipitali.

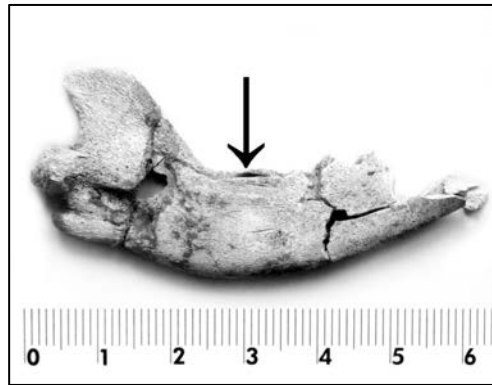


Fig. 3. Fragment mandibular cu alveola dintelui molar M_1 ușor deschisă.

Scheletul axial este reprezentat de 19 vertebre neconsolidate: 7 fragmente cervicale (arcuri vertebrale de atlas și axis, precum și 5 corpuri vertebrale neconsolidate). Vertebrele toracale sunt reprezentate doar de două apofize spinoase, iar din cele lombare s-au găsit 10 fragmente de arcuri vertebrale. Sudarea arcurilor la corpii vertebrali și consolidarea acestora din urmă se realizează la vârsta de un an și jumătate – doi ani. S-au identificat și 20 fragmente costale: 19 fragmente proximale și doar un fragment de corp de coastă.

Scheletul apendicular este reprezentat prin resturi osoase indicând elemente osoase neconsolidate atât la capătul proximal cât și distal. S-au recuperat două fragmente proximale de omoplat (drept și stâng) cu urme de cartilaj de creștere. Consolidarea centrului coracoidian al omoplatului se realizează la vârsta de 5-8 luni.

Humerusul și femurul sunt reprezentate prin câte două fragmente diafizare, drept și stâng, cu epifize lipsă sau neconsolidate. Segmentul zeugopodal anterior prezintă fragmente proximale neepifizate atât de radius cât și de cubitus (stâng și drept), la fel ca și cel posterior care este reprezentat doar de două fragmente diafizare de tibie. Au mai fost identificate 8 metapodale posterioare și 7 falange, toate cu urme de cartilaj de creștere. Sudarea epifizelor la diafiza elementelor scheletice lungi apendiculare începe pentru câine în jurul vârstei de 6-7 luni (la nivelul metapodalelor și falangelor) și se finalizează la 12-15 luni (la nivelul extremității proximale a humerusului).

Aprecierea vârstei exemplarului de câine analizat s-a bazat pe stadiul erupției dentare corelat cu stadiul de creștere al elementelor osoase. Prezența dintelui molar M_1 doar ușor vizibil în alveola care abia începe să se deschidă

(Fig. 3), precum și identificarea occipitalului neconsolidat (Fig. 2) ar indica o vârstă de circa 3 luni.

Considerații finale

Descoperirea de schelete întregi sau parțiale aparținând unor animale depuse în contexte considerate rituale nu mai reprezintă un fapt de excepție pentru arealul cultural Cucuteni-Tripolie. Studii anterioare au semnalat astfel de practici în siturile de la Drăgușeni⁹, Veselyi Kut¹⁰, Poduri-Dealul Ghindaru¹¹. În acest context, scheletul calcinat de câine juvenil, de circa 3 luni, identificat la parterul unei locuințe etajate, lângă vatra V₂, din nivelul Cucuteni B al *tell*-ului de Poduri-Dealul Ghindaru, ar putea fi interpretat ca o depunere într-o manifestare religioasă de tipul unui ritual consacrat spațiului de locuit. Această depunere ar putea fi similară cu cele deja semnalate în literatura de specialitate, precum depunerea de câine descoperită în nivelul Cucuteni A de la Drăgușeni¹², depunerile de oi din nivelul Cucuteni A-B de la Veselyi Kut (Ucraina)¹³, depunerile de porc identificate în nivelul Cucuteni A de la Poduri-Dealul Ghindaru¹⁴.

Cu toate aceste similitudini, în cazul scheletului calcinat de câine juvenil analizat în această lucrare, nu poate fi însă exclusă nici ipoteza prezenței sale ca urmare a unui accident datorat distrugerii locuinței prin incendiere.

Mulțumiri

Dorim să mulțumim și pe această cale echipei de arheologi coordonată în campaniile din 2005 de către Dr. Dan Monah (Institutul de Arheologie Iași) și 2006-2009 de Dr. Gheorghe Dumitroaia (Complexul Muzeal Județean Neamț), pentru încredințarea spre studiu a resturilor arheozoologice cât și pentru precizările de ordin stratigrafic.

⁹ Al. Bolomey, G. El Susi, *The animals*, în S. Marinescu Bilcu, Al. Bolomey, *Drăgușeni. A Cucutenian community*, București, 2000, p. 159-177.

¹⁰ E. Țvec, *Structure of the Eastern-Tripolye culture*, în Gh. Dumitroaia, D. Monah (ed.), *Cucuteni aujourd'hui*, BMA, II, Piatra-Neamț, 1996, p. 89-113.

¹¹ A. Bălășescu, *Ritual depositions of Sus domesticus from Poduri-Dealul Ghindaru (Cucuteni culture, Bacău County, Romania)*, în *Annales d'Université „Valahia” Târgoviște*, XI, 1, 2009, p. 69-78; C. Bem, *Traian Dealul Fântânilor. Fenomenul Cucuteni A-B*, Monografia, V, București, 2007.

¹² Al. Bolomey, G. El Susi, *op. cit.*

¹³ E. Țvec, *op. cit.*

¹⁴ A. Bălășescu, *op. cit.*

**DOG (*CANIS FAMILIARIS*) SKELETON
DISCOVERED IN THE CUCUTENI *B* LEVEL
FROM THE TELL OF PODURI-DEALUL GHINDARU
(BACAU COUNTY, ROMANIA)**

Abstract

In the present paper there is described from an archaeozoological point of view a young dog's skeleton, found during the archaeological campaign from 2006, in Cucuteni *B* level from the tell of Poduri-Dealul Ghindaru (Bacau County). The fragments of the young dog's skeleton found near the V₂ fireplace, situated at the ground floor of the house L₂ are calcinated, being very fragile. The skeleton has not been totally reconstituted, as the remains are very fragmented. The calcinated dog's skeleton, that was about 3 months old, could be interpreted as a deposit inside a religious manifestation during a ritual regarding the inhabited space, but there is also the possibility that the presence of the dog's remains is due to an accident caused by the destruction of the house through a fire.

LIST OF FIGURES

- Fig. 1.** Anatomical elements of *Canis familiaris* discovered in dwelling L2, in the Cucuteni *B* level of the Poduri-Dealul Ghindaru *tell* (after Helmer, 1987, with modifications).
- Fig. 2.** Occipital bone fragments with occipital condyles.
- Fig. 3.** Mandible fragment with the inferior 1st molar (M₁) starting to emerge.