TRATAMENTUL CHIRURGICAL ÎN MIXOMUL ATRIAL

E. FĂGĂRĂŞAN[1], R. DEAC[1], M. LIEBHART[1], V. BILCĂ[1], R. MITRE[1], Eugenia MOLDOVAN[2], M. CHIOREAN[3]

1 - Institutul de boli cardio-vasculare şi transplant Tg.Mureş, 2 - Anatomie Patologică, Spitalul Clinic Judeţean Tg.-Mureş student anul V Medicină Generală UMF Tg.Mureş

Rezumat

Scopul studiului constă în analiza rezultatelor tratamentului chirurgical al mixomului atrial pe un interval de 24 de ani în Clinica de Chirurgie Cardiovasculară din Târgu-Mureş. Considerând mixomul atrial o afecţiune cu risc crescut de deces, în acelaşi timp reprezentând o urgenţă terapeutică, încercăm să definim metodologia de diagnostic şi tratament a acestei patologii prin prisma experienţei dobândite în intervalul de timp enunţat.

Material şi metodă: studiul cuprinde cazurile diagnosticate cu mixom cardiac şi operate în cursul a 24 de ani, din 1982 până în 2006. Lotul este format din 54 de pacienţi, dintre care 16 de sex masculin (30,35%) şi 38 de sex feminin (69,65%) cu vârste cuprinse între 15 şi 74 de ani, cu media de 48 de ani. Dintre aceştia, 17 pacienţi (31,48%) au fost internaţi în condiţii de urgenţă. Toate cazurile au fost confirmate anatomopatologic. În întreg lotul s-a constatat o singură recidivă şi nu s-a consemnat niciun deces postoperator precoce. Au fost 45 de cazuri (83,33%) de mixom atrial stâng şi 9 cazuri mixom atrial drept (16,67%). Nu au fost cazuri biatriale sau cu inserţie ventriculară şi nici distribuţie familială – complex Carney.

Datele au fost obţinute prin prelucrarea foilor de observaţie.

Tratamentul chirurgical a constat din sternotomie mediană, utilizarea circulaţiei extracorporeale cu sau fără stop ischemic, atriotomie stângă sau dreaptă, extracţia mixomului. Mortalitatea operatorie a fost zero. Recuperarea bolnavilor şi reîncadrarea lor socială s-a făcut în aproximativ o lună de la intervenţia chirurgicală. Am avut un singur caz de recidivă demonstrând că procedeul terapeutic utilizat a fost eficient. Din fericire, nu am avut nicio tumoră malignă cardiacă, astfel că nu ne putem pronunţa asupra evoluţiei postoperatorii la acest tip de tumori. Costul intervenţiei a fost economic, întrucât foarte puţine cazuri au necesitat şi protezări valvulare.

Summary

This study is meant to analyze the results of the surgical treatment of the atrial myxoma performed during 24 years in the Department of Cardiovascular Surgery in Targu Mureş. Considering atrial myxoma a disease with high risk of mortality, representing also a medical urgency, the study tries to describe the diagnostic methodology and treatment of this pathology by means of the experience gained in this period.

Materials and methods: the study includes the cases diagnosed with cardiac myxoma and operated in 24 years, from 1982 to 2006. The series includes 54 patients - 38 females (69,65%) and 16 males (30,35%) – aged between 15 and 74, with an average age of 48. Seventeen (31,48%) of these were urgencies. All the cases were confirmed at morphology examination. There was only one recurrence and the early postoperative mortality was null. There were 45 cases (83,33%) of left atrial myxoma and 9 cases (16,67%) of right atrial myxoma. There were neither cases of biatrial or ventricular myxoma, nor cases with familial distribution – the Carney complex.

The clinical dates were obtained by studying the patients' files and also by taking into consideration the dates from the electrocardiogram, radiology, echocardiography and angiography examinations.

The surgical treatment of cardiac myxoma was, without exception, through median sternal incision, the use of the extracorporeal circulation, with or without myocardial ischemia, through left or right atrial incision and extraction of the tumor. Postoperative mortality was null. The recovery of the patients and their social reengagement were done in approximately one month from the time of the surgical intervention. There was registered only one case of recurrence in this period of time, proving that the surgical procedure was good. Fortunately there were no cases of malignant cardiac tumor, so any discussion about the postoperative evolution of this kind of tumor is irrelevant to this case. The cost of the intervention was economical because there were only a few cases that needed expensive devices, such as the prosthetic valves.

Introducere

Tumorile cardiace primare sunt rare, cu incidenţă între 0,0017 şi 0,19 % la subiecţi neselectaţi la autopsie[1,2,3,4,5]. Tumorile secundare (metastazele la nivel cardiac pe cale limfatică sau sanguină) sunt de la 20 până la 40 de ori mai frecvente[1,2,6] decât cele primare. Dintre tumorile cardiace primare, 75% sunt benigne[1,2,7,8,9]. Dintre acestea, aproximativ 50% sunt reprezentate de mixom, iar restul sunt rabdomiomul, fibroelastomul, hemangiomul, teratomul, lipomul etc[1,3,5].

Istoric

Mixomul cardiac a fost descris pentru prima dată în 1845[1,10]. În 1951 s-a pus primul diagnostic ecocardiografic de mixom atrial stâng[1,11,12]. În 1952, Goldberg şi asociaţii[13] au demonstrat existenţa mixomului în atriul stâng. În 1955 a avut

https://biblioteca-digitala.ro

loc prima intervenţie chirurgicală de îndepărtare a unui mixom atrial stâng în by-pass cardiopulmonar efectuată de Crafoord C[14]. În China, prima intervenţie chirurgicală de îndepărtare a unui mixom atrial stâng a fost raportată în 1963[1,2]. În cadrul Institutului de Boli Cardiovasculare şi Transplant Târgu-Mureş, prima intervenţie chirurgicală pe cord deschis pentru îndepărtarea unui mixom atrial stâng a fost efectuată în 1983.

Diagnostic

Diagnosticul se pune pe baza anamnezei, a examenului clinic şi a explorărilor paraclinice, pacienţii putând să prezinte o simptomatologie incertă cu fatigabilitate, febră, mialgie, artralgie, scădere în greutate, precum şi din antecedentele heredo-colaterale în cazurile de mixom cardiac familial.

Din punct de vedere clinic, se impune evidenţierea suflului cardiac sistolic sau diastolic, importantă fiind modificarea suflului în funcţie de poziţia corpului: zgomotul I poate fi accentuat şi dedublat datorită întârzierii de închidere a valvei mitrale produsă de prezenţa masei tumorale.

Semnele de **obstrucţie cardiacă** în cazurile cu mase tumorale de dimensiuni crescute se pot împărţi în trei categorii, în ceea ce priveşte examinarea clinică:

1. **semne care mimează o stenoză mitrală sau tricuspidă** – dispneea şi edemul pulmonar -, al cărei grad poate varia în funcţie de poziţia corpului[15]; în unele studii se semnalează cazuri de mixom atrial drept care mimează o pericardită constrictivă prin producerea unei stenoze tricuspidiene funcţionale ce determină o presiune crescută la nivelul atriului drept[15,16,17,18];
2. **sincopa sau moartea subită** care pot apărea în cazul unor tumori cu dimensiuni mari, netede, uşor deformabile şi cu pedicul lung care, temporar, pot obstrucţiona complet orificiul valvei mitrale sau tricuspide[1,7,19,20];
3. în cazul tumorilor pendulante, prin migrarea transvalvulară între atriu şi ventricul, acestea pot provoca **deteriorarea aparatului valvular cu ruptură de cordaje**, determinând insuficienţă valvulară care se poate asocia cu stenoza (efectul „wrecking ball”[1]) şi evidenţia prin examen ecocardiografic.

Embolii cu fragmente tumorale au fost semnalate la 30-40% din pacienţii cu mixom cardiac[19,21]**Hiba! A könyvjelző nem létezik.**. În funcţie de localizarea tumorii, se disting trei forme de embolie:

1. **embolii sistemice**, date de tumorile cu localizare în cavităţile stângi. Acestea au cea mai mare frecvenţă. Astfel sunt afectate arterele cerebrale cu producerea atacurilor vasculare cerebrale cu manifestări diferite în funcţie de arterele interesate, de la sincopă, hemipareză şi până la comă şi deces - unele studii semnalează cazuri de embolii la nivelul arterelor retiniene cu pierderea temporară sau definitivă a vederii - sau cele periferice cu embolie viscerală – la nivel renal, coronarian[5,7,21,23,24,25,26]. Sunt raportate şi cazuri de obstrucţie completă a aortei abdominale şi a arterelor renale de emboli gigantici migraţi din ventriculul stâng[27].
2. **embolii pulmonare**, în cazul tumorilor cu localizare în cavităţile drepte cu determinarea unor infarcte multiple care duc în timp la creşterea presiunii pulmonare[16,17,18,21] – cu evoluţie de lungă durată şi cu diagnostic clinic dificil - sau în cazul unor embolii masive pulmonare, cu evoluţie fulminantă şi deces[15,28].
3. **embolii paradoxale**, în cazuri de foramen ovale persistent sau defect septal atrial[29,30] asociat.

Investigaţiile paraclinice utile diagnosticului sunt relevante prin utilizarea radiografiei toracice simple în incudenţă postero-anterioară, a ecocardiografiei, a computer-tomografiei şi a rezonanţei magnetice. Cineangiografia ca metodă invazivă poate evidenţia leziuni asociate coexistente, valvulare sau coronariene, precum şi defecte congenitale cardiace.

Diagnostic diferenţial

Diagnosticul diferenţial este util de făcut cu:

- alte afecţiuni neoplazice primare ale miocardului sau pericardului;
- metastaze ale altor tumori la nivel cardiac pe cale sanguină sau limfatică – acestea sunt mai frecvente în pericard, mai rare în miocard şi excepţionale la nivelul endocardului;
- trombi intracardiaci care se formează datorită afectării funcţiei de contractilitate cu diferite cauze: infarct miocardic asociat unei cardiomiopatii dilatative, fibrilaţie atrială, leziuni valvulare stenotice ale planşeului atrioventricular sau presiuni elevate intracavitare;
- tromboze ale axului venei cave inferioare;
- migrarea trombilor anterograd în mica circulaţie;
- corpi străini intracardiaci – cateter venos central, ace etc.

https://biblioteca-digitala.ro

De multe ori este suficientă examinarea ecocardiografică pentru diagnosticul diferenţial. Alteori se apelează la CT cu substanţă de contrast sau RMN.

Tratament

Tratamentul este exclusiv chirurgical, având caracter de urgenţă şi se realizează în circulaţie extracorporeală şi/sau fără ischemie miocardică.

Anatomie patologică

Histopatologic, tumorile cardiace se împart în tumori benigne:

- mixomul cardiac – cea mai frecventă tumoră cardiacă la adult, reprezintă 50% din tumorile primare;
- rabdomiomul cardiac – mai ales la copii;
- fibroelastoame papilare - afectează valvele cardiace;
- hemangioame epiteloide;
- teratoamele pericardului – frecvent ataşate de baza marilor vase;
- chisturile;
- lipoamele;
- paragangiomul cardiac şi tumori maligne:
- sarcomul – angiosarcomul, fibrosarcomul, rabdomiosarcomul şi liposarcomul;
- metastazele altor tumori.

Scopul studiului

Scopul studiului a constat în analiza rezultatelor tratamentului chirurgical al mixomului atrial pe un interval de 24 de ani în Clinica de Chirurgie Cardiovasculară din Târgu-Mureş. Considerând mixomul atrial o afecţiune cu risc crescut de deces, în acelaşi timp reprezentând o urgenţă terapeutică, încercăm să definim metodologia de diagnostic şi tratament a acestei patologii prin prisma experienţei dobândite în intervalul de timp enunţat.

Material şi metodă

Studiul cuprinde cazurile diagnosticate cu mixom cardiac şi operate în cursul a 24 de ani, din 1982 până în 2006. Lotul este format din 54 de pacienţi dintre care 16 B (30,35%) şi 38 F (69,65%) cu vârste cuprinse între 15 şi 74 de ani cu media de 48 de ani. Dintre aceştia, 17 pacienţi (31,48%) au fost internaţi în condiţii de urgenţă. Toate cazurile au fost confirmate anatomopatologic. S-a constatat o singură recidivă şi nu s-a consemnat niciun deces postoperator precoce. Au fost 45 de cazuri (83,33%) de mixom atrial stâng şi 9 cazuri mixom atrial drept (16,67%). Nu au fost descrise cazuri de mixom biatrial sau cu inserţie ventriculară şi nici distribuţie familială – complex Carney.

S-au utilizat în scop diagnostic:

- **radiografia toracică simplă postero-anterioară** din examinarea căreia au fost selectate semnele de hipertensiune pulmonară, dilatare atrială stângă, cardiomegalie, precum şi alte anomalii asociate;
- **ecocardiografia** efectuată în 52 de cazuri (96,3%) care s-a dovedit cea mai utilă dintre metodele paraclinice neinvazive de evidenţiere a mixomului cardiac şi de aprecierea a dimensiunilor atriului stâng şi a ventriculului drept, de calculare a fracţiei de ejecţie a ventriculului stâng şi evidenţiere a afectării valvelor cardiace;
- **cateterismul cardiac** utilizat în 16 cazuri (29,6%) pentru o apreciere cât mai exactă a presiunii pulmonare, a gradientelor transvalvulare utile cazurilor cu afectare valvulară, care puteau necesita diverse manevre chirurgicale asociate intervenţiei pentru mixom – plastie sau protezare valvulară.

Tratamentul de elecţie a mixomului atrial este chirurgical. Se realizează prin sternotomie mediană, by-pass cardiopulmonar, stop ischemic în normotermie. Se practică atriotomie dreaptă sau stângă. Se inspectează cavitatea atrială. Se identifică tumora şi locul unde este inserată. Se manipulează tumora cu grija pentru a evita fragmentarea ei. Se extrage, excizându-se endocardul pe care este inserată tumora. În practica curentă s-au utilizat electrocauterizarea porţiunii de inserţie pe sept, însă existenţa unei recidive pe lotul de pacienţi analizat ne-a determinat să excizăm complet porţiunea inserţiei şi a septului implicit şi să refacem continuitatea septului fie prin sutură, fie prin inserţia unui petec de material prostetic sau pericard autolog. Concomitent intraoperator, se rezolvă afecţiunile asociate valvulare sau coronariene. Evoluţia postoperatorie, în general, este bună, durată de spitalizare în ATI de minimum 24 de ore şi externare postoperatorie la o săptămână.

Datele de **anatomie patologică** au fost preluate din buletinele de morfopatologie, iar unele preparate au fost examinate la microscop în colorațiile hematoxilină-eozină, PAS-alcian şi reticulină. Au fost reţinute date macroscopice ca dimensiunea, greutatea, forma, culoarea, consistenţa, suprafaţa, precum şi datele de microscopie. Toţi pacienţii luaţi în studiu au confirmarea anatomopatologică a diagnosticului de mixom cardiac.

https://biblioteca-digitala.ro

Rezultate

Examinări paraclinice efectuate

- **RADIOGRAFIA** – a fost efectuată la 52 de pacienţi, toate cazurile prezentând modificări patologice:

semne de hipertensiune pulmonară – hiluri de stază – în 44 de cazuri (81,48%), dilatarea cavităţilor cordului - dilatarea atriului stâng în 10 cazuri (18,5%), dilatarea ventriculului drept 8 cazuri (14,8%), dilatarea ventriculului stâng în 3 cazuri (5,55%), a atriului drept în 2 cazuri (3,7%) şi cardiomegalie globală în 16 cazuri (29,6%)-, proeminenţa butonului aortic în 6 cazuri (11,1%), a arterei pulmonare în 2 cazuri (3,7%) şi rectilinizarea arcului pulmonar în 16 cazuri (29,6%). Alte elemente patologice mai rare au fost colecţia pleurală bazală bilaterală observată la 2 pacienţi (3,7%) şi colecţia pleurală minimă stângă la un singur pacient (1,85%).

- **ECOCARDIOGRAFIA** – s-a efectuat la 52 de pacienţi (96,3%). În ceea ce priveşte volumele cavităţilor

cordului s-a constatat predominanţa dilatării atriale stângi prezente la 39 de pacienţi (72,2%) cu diametrul maxim de 6 cm şi minim de 2,5 cm, iar media de 4,06 cm urmată de dilatarea ventriculului drept observată la 14 pacienţi (25,9%) cu diametrul maxim de 4,8 cm, minim de 2 cm şi media de 3,02 cm. Dilatarea atriului drept a fost întâlnită la doar 9 pacienţi (16,66%), mai frecvent la cei diagnosticaţi cu mixom atrial drept. Doar 4 pacienţi au prezentat dilatarea ventriculului stâng. Referitor la eficienţa miocardului ventricular, doar 2 pacienţi au prezentat scăderea fracţiei de ejecţie (3,7%), amândouă cazurile fiind internate de urgenţă. La 4 pacienţi (7,4%) s-a observat îngroşarea septului interventricular. La examinarea valvelor cardiace, în 10 cazuri (18,5%) s-a observat insuficienţa valvei mitrale, în 7 cazuri (12,96%) insuficienţa valvei tricuspide, 6 cazuri (11,1%) de stenoză mitrală şi 2 cazuri (3,7%) de insuficienţă aortică. La 6 pacienţi (11,1%) s-a observat degenerescenţa mixomatoasă a aparatului valvular mitral, iar la 8 pacienţi (14,8%) formaţiunea tumorală producea efect de supapă în diastolă asupra valvelor atrioventriculare – 5 cazuri la valva mitrală şi 3 la valva tricuspidă. Referitor la formaţiunea tumorală, ecocardiografia a descris cu precizie volumul acesteia, consistenţa, inserţia (cu excepţia câtorva cazuri), precum şi existenţa prolapsului în timpul ciclului cardiac – întâlnit la 46 de pacienţi (85%). Datele au fost ulterior confirmate în timpul intervenţiei chirurgicale.

Tratament

În timpul intervenţiei chirurgicale, toţi pacienţii au fost monitorizaţi invaziv şi neinvaziv, urmărindu-se electrocardiograma, tensiunea, presiunea venoasă centrală, temperatura centrală şi periferică, debitul urinar. Abordul toracelui a fost la toţi pacienţii prin sternotomie mediană urmată de pericardiotomie longitudinală. Nu au fost decelate aderenţe în pericard la niciun pacient. La explorarea cordului s-a observat cel mai frecvent dilatarea atriului stâng în 42 de cazuri (77,77%), urmată de dilatarea ventriculului drept în 35 de cazuri (64,8%), a atriului drept în 32 de cazuri (59,26%) şi a ventriculului stâng în 13 cazuri (24%).

S-a practicat by-pass cardiopulmonar total la toţi pacienţii urmat de clamparea aortei la 51 dintre aceştia (94,44%). Administrarea de soluţie cardioplegică cristaloidă la rădăcina aortei şi oprirea cordului cu ser rece în pericard. S-a practicat atriotomie stângă în 15 cazuri (27,77%), atriotomie stângă posterior de şanţul interatrial în 26 de cazuri (48,2%), lateral de şanţul interatrial în 3 cazuri (5,55%) şi atriotomie dreaptă oblică la 9 pacienţi (16,66%). În 2 cazuri (3,7%) au fost deschise atât atriul stâng, cât şi cel drept, incizia fiind paralelă cu şanţul interatrial. La deschiderea atriului s-a observat formaţiunea tumorală (imaginea 1), consemnându-se aspectul macroscopic al acesteia: majoritatea fiind friabile, policiclice şi gelatinoase; culoarea variată de la galben (în majoritatea cazurilor), galben-brun, alb-roşu sau roşu închis. La un caz s-a observat epitelizarea suprafeţei tumorale, iar la două cazuri calcificări. De asemenea s-a notat inserţia mixomului: în 20 de cazuri (37%) la nivelul septului interatrial în porţiunea mediană, în 15 cazuri (27,78%) la nivelul septului interatrial inferior (spre valva mitrală), pe peretele anterior al atriului stâng în 7 cazuri (13%), la nivelul venelor pulmonare drepte în 4 cazuri (7,4%) – unele cu tendinţă la infiltrare –, în 2 cazuri (3,7%) la nivelul septului interatrial în fosa ovală, în 2 cazuri (3,7%) pe peretele atriului stâng lângă comisura valvei mitrale posterioare, tot în 2 cazuri (3,7%) la nivelul valvei mitrale posterioare, un caz (1,85%) lângă valva mitrală anterioară şi un caz (1,85%) la nivelul septului interatrial superior. Singurul caz de recidivă din lotul în studiu a avut iniţial inserţia tumorii la nivelul septului interatrial inferior, recidiva având inserţia pe septul interatrial, pe marginea inferioară a fosei ovale. Prolapsul formaţiunii tumorale s-a constatat în 45 de cazuri (83,33%). Dimensiunile tumorii au fost in general crescute 60x60 cm adică aproximativ 40-60 grame. Ca metodă de îndepărtare a mixomului s-a preferat excizarea bazei acestuia împreună cu zona de inserţie, cauterizarea zonei de inserţie şi refacerea

https://biblioteca-digitala.ro

lipsei de continuitate cu fire izolate. În unele cazuri s-au folosit la refacerea lipsei de continuitate petec de pericard autolog sau material prostetic. În 8 cazuri (14,8%) a fost necesară ca manevră asociată valvuloplastia, iar 3 cazuri (5,55%) au necesitat protezare valvulară. După sutura atriilor şi umplerea cavităţilor cordului, evacuarea aerului şi declamparea aortei cordul şi-a reluat activitatea spontan în 42 de cazuri (77,78%); 11 pacienţi (20,4%) au necesitat defibrilare.

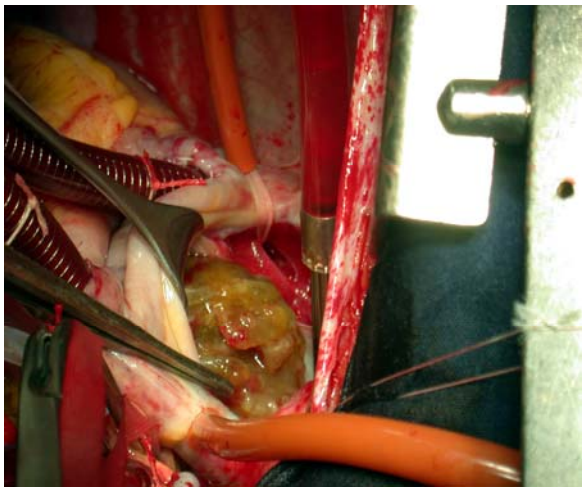

Figura nr. 1 - Aspect intraoperator – se observă formaţiunea tumorală (mixomul) de culoare galben-brună, polinodular, lucios, localizat la nivelul atriului stâng

În ceea ce priveşte durata operaţiei, am remarcat următoarele: timpul total al intervenţiei chirurgicale a fost de circa 184 de minute – cu minima de 120 de minute şi maxima de 285 de minute –, din care aproximativ 58 de minute a durat by-pass-ul cardiopulmonar – cu minima de 30 de minute şi maxima de 120 de minute – şi aproximativ 29 de minute de ischemie miocardică – cu 2 cazuri de operaţie pe cord în activitate şi maxima de 64 de minute.

Perioada medie de spitalizare a fost de 15 zile din care 5 zile preoperator, 1-2 zile în ATI şi 9-10 zile postoperator.

Toate mixoamele extrase au fost studiate morfopatologic şi au fost descrise următoarele aspecte:

- **Macroscopic** (imaginea 2), în majoritatea cazurilor, preparatele au fost formate din câte o singură

piesă – tumora nu a fost fragmentată la extragere -, cea mai voluminoasă fiind de 80x80x20 mm, iar cea mai mică de 10 mm în diametru. Cel mai fragmentat preparat a conţinut 13 piese. Forma tumorii este mai frecvent ovală, uneori sferică. Suprafaţa este gelatinoasă, lucioasă, neregulată – polinodulară – în majoritatea cazurilor, însă au fost descrise şi tumori de consistenţă friabilă ce prezentau la suprafaţă mici proiecţii viloase cu tendinţă la fragmentare în 5 cazuri (9,26%). În general, au prezentat la exterior o capsulă formată dintr-un strat de celule aplatizate. În ceea ce priveşte culoarea, cele mai multe au fost albicioase translucide, unele prezentând zone hemoragice maronii-negricioase, dar au fost descrise şi tumori de culoare galben-brun, cenuşii şi mai rar roşii. Pe secţiune, unele au fost de culoare gălbuie, iar altele roz-roşii, multe dintre ele prezentând zone maronii hemoragice. În câteva cazuri, la suprafaţă, au fost descrişi microtrombi ataşaţi tumorii, într-un caz un tromb fibrinohematic era situat central, iar o altă piesă avea ataşată la suprafaţă o formaţiune chistică de 4 mm diametru

.

Imaginea 2: Mixomul atrial după îndepărtarea chirurgicală – galben-brun, polinodular, cu suprafaţă lucioasă, de consistenţă gelatinoasă; se observă baza de implantare largă de culoare roşiatică

- **Microscopic** (imaginea 3), în majoritatea cazurilor s-a descris o stromă palid bazofilă – alcian

pozitivă. Cu toate acestea au existat şi cazuri cu substanţă fundamentală eozinofilă. Pe lângă celulele tumorale rare, stelate, alungite, cu prelungiri citoplasmatice şi nuclei sferici sau stelaţi au mai fost observate celule inflamatorii – limfocite, plasmocite, histiocite, granulocite –, precum şi numeroase hematii care în multe cazuri formau zone de infiltrat hemoragic. În aceste zone au fost descrise şi hemosiderofage. În coloraţia hematoxilină eozină au fost evidenţiate în 11 cazuri (20,37%) benzi fuchsinofile colagene care constituie aşa-numiţii corpi Gamna-Gandy sau

https://biblioteca-digitala.ro

depozite calci-feruginoase (imaginea 4). De asemenea se pot observa trabecule osoase în cazul mixomului calcificat, în acest caz preparatul necesitând în plus o etapă de decalcificare care poate dura câteva zile, abia ulterior piesa putând fi secţionată la microtom (imaginea 5).

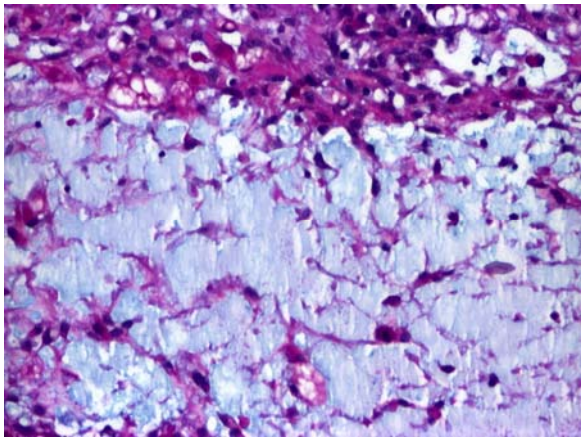

Imaginea 3: în coloraţie PAS-alcian se observă stroma mixomatoasă palid albăstruie cu celule alungite, stelate, rare şi nuclei rotunzi sau ovali, aspect sugestiv pentru mixomul cardiac.

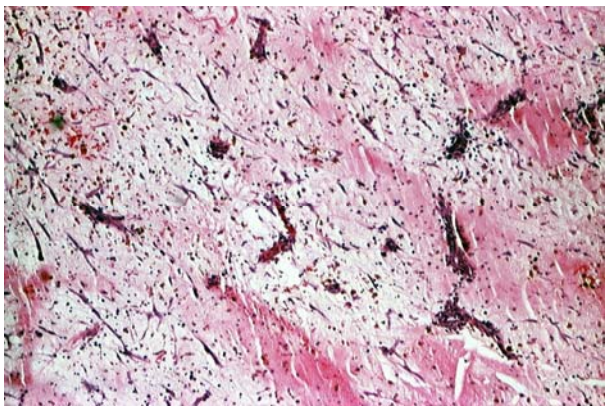

Imaginea 4: în coloraţie hematoxilină-eozină se observă o stromă roşiatică, laxă, cu elemente celulare rare şi benzi de culoare negricioasă fuchsinofile colagene care constituie aşa-numiţii corpi Gamna-Gandy sau depozitele calci-feruginoase.

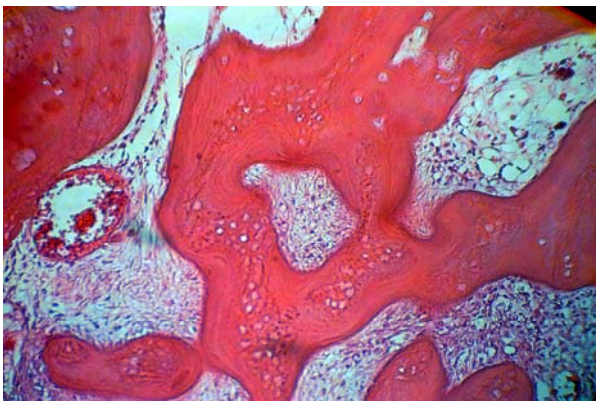

Imaginea 5: în coloraţie hematoxilină-eozină se observă trabecule osoase înconjurate de ţesut mixoid şi elemente vasculare

Discuţii

Incidenţa crescută a formaţiunilor tumorale mixomatoase atât în literatura, cât şi pe cazuistica analizată ne-a determinat să alegem acest tip în analiza prezentului studiu. Mixomul este cea mai comună tumoră cardiacă primară conform şi studiilor publicate de alţi autori[7,24]. Ca şi în cazul lor am avut rezultate excelente. Urmărirea postoperatorie este necesară pentru a identifica recidiva rară[31,32], în special în complexul Carney. Mai ales că evidenţierea proteinkinazei AR 1alfa a fost sinonimă cu identificarea genei patologice la complexul Carney[34]. De menţionat că sub 10% din tumori sunt fibroelastoamele papilare[Hiba! A könyvjelző nem létezik.] responsabile de cele mai severe complicaţii, cum ar fi: embolia cerebrală sau ocluzia coronară cu moarte subită. Fibromul cardiac apare cel mai frecvent la copii; este o tumoră solitară. Iar sarcomul cardiac poate apărea în orice compartiment cardiac şi în funcţie de localizare pot apărea manifestări, cum ar fi: insuficienţa cardiacă congestivă, blocul atrioventricular de gradul II sau III, tahicardia atrială sau atacul ischemic tranzitor. În cazuistica noastră, am avut un număr de 11 complicaţii embolice raportat de lotul de studiu reprezentând 20,37%. La toate, tratamentul chirurgical s-a efectuat de urgenţă, iar rezultatele au fost bune. Tratamentul chirurgical al mixomului a fost fără excepţie prin sternotomie mediană, utilizarea circulaţiei extracorporeale cu sau fără stop ischemic şi s-a efectuat în urgenţă (primele 24 de ore de la internare) la 17 cazuri reprezentând 31,48%. La restul cazurilor tratamentul chirurgical s-a efectuat în urgenţă întârziată. Mortalitatea operatorie a fost zero. Recuperarea bolnavilor şi reîncadrarea lor în activitate socială, în familie şi la locul de muncă s-a produs la aproximativ o lună de la intervenţia chirurgicală. Am avut un singur caz

https://biblioteca-digitala.ro

de recidivă în intervalul de timp, demonstrând că procedeul terapeutic utilizat a dat rezultatele scontate. Din fericire nu am avut nicio tumoră malignă cardiacă, astfel că nu ne putem pronunţa asupra evoluţiei postoperatorii la acest tip de tumori. Costul intervenţiei a fost economic, întrucât la foarte puţine cazuri s-au utilizat device-uri costisitoare asociate cum ar fi protezele valvulare.

Concluzii

1. Diagnosticul în mixomul atrial se poate efectua rapid prin mijloace neinvazive.
2. Mixomul cardiac reprezintă o urgenţă chirurgicală.
3. Tratamentul de elecţie este rezecţia tumorii, cu excizia bazei de implantare pentru a împiedica o eventuală recidivă
4. Raportul cost-eficienţă este extrem de favorabil printr-o spitalizare minimă de 5-7 zile şi o perioadă scurtă de terapie intensivă.
5. Leziunile asociate se tratează concomitent, acestea implicând şi investigaţii suplimentare hemodinamice şi angiografice
6. Recuperarea postoperatorie este de scurtă durată, bolnavul putând să îşi reia activitatea în societate şi familie
7. Este necesară o urmărire postoperatorie periodică pentru a înlătura o posibilă recidivă.

Bibliografie

1. Klaus Reynen, M.D., Cardiac Myxomas, 1995;333:1610-1617
2. Benjamin HG. Primary fibromyxoma of the heart. Arch Pathol 1939;27:950-950
3. Straus R, Merliss R. Primary tumor of the heart. Arch Pathol 1945;39:74-78.
4. Heath D. Pathology of cardiac tumors. Am J Cardiol 1968;21:315-327.
5. Wold LE, Lie JT. Cardiac myxomas: a clinicopathologic profile. Am J Pathol 1980;101:219-240.
6. Manualul Merck de diagnostic şi tratament, Mark H. Beers, Robert Berkow, Bucureşti, BIC ALL, 2002
7. McAllister HA Jr, Fenoglio JJ Jr. Tumors of the cardiovascular system. Atlas of tumor pathology. 2nd series. ascicle 15. Washington, D.C.: Armed Forces Institute of Pathology, 1978:1-20.
8. Griffiths GC. A review of primary tumors of the heart. Prog Cardiovasc Dis 1965;7:465-479.
9. Silverman NA. Primary cardiac tumors. Ann Surg 1980;191:127-138.
10. King TW. On simple vascular growths in the left auricle of the heart. Lancet 1845;2:428-429.
11. Goldberg HP, Glenn F, Dotter CT, Steinberg I. Myxoma of the left atrium: diagnosis made during life with operative and postmortem findings. Circulation 1952;6:762-767.
12. Xue Gan-xing, Guo Jia-qiang, Zhu Xiao-dong, Tao Shou-qi, Clinical experience in 50 cases of cardiac myxomas, Chinese medical journal 1982;95:631-634
13. Goldberg HP, Glenn F, Dotter CT, Steinberg I. Myxoma of the left atrium: diagnosis made during life with operative and post-mortem findings. Circulation 1952; 6:762-767
14. Crafoord C. Discussion of: Glover RP. Late results of mitral commissurotomy. In: Lam CR, ed. Henry Ford Hospital international symposium on cardiovascular surgery: studies in physiology, diagnosis and techniques: proceedings of the symposium; March 1955; Henry Ford Hospital, Detroit (Michigan). Philadelphia: W.B. Saunders, 1955:202-11.
15. Kaufmann G, Rutishauser W, Hegglin R. Heart sounds in atrial tumors. Am J Cardiol 1961;8:350-357
16. Emanuel RW, Lloyd WE. Right atrial myxoma mistaken for constrictive pericarditis. Br Heart J 1962;24:796-800
17. Sannerstedt R, Varnauskas E, Paulin S, Linder E, Ljunggren H, Werkö L. Right atrial myxoma: report of a case and review of the literature. Am Heart J 1962;64:243-254
18. Panidis IP, Kotler MN, Mintz GS, Ross J. Clinical and echocardiographic features of right atrial masses. Am Heart J 1984;107:745-758
19. Aldridge HE, Greenwood WF. Myxoma of the left atrium. Br Heart J 1960;22:189-200
20. Bulkley BH, Hutchins GM. Atrial myxomas: a fifty year review. Am Heart J 1979;97:639-643
21. Silverman J, Olwin JS, Graettinger JS. Cardiac myxomas with systemic embolization: review of the literature and report of a case. Circulation 1962;26:99-103

https://biblioteca-digitala.ro

22. Sybers HD, Boake WC. Coronary and retinal embolism from left atrial myxoma. Arch Pathol 1971;91:179-182
23. Wrisley D, Rosenberg J, Giambartolomei A, Levy I, Turiello C, Antonini T. Left ventricular myxoma discovered incidentally by echocardiography. Am Heart J 1991;121:1554-1555
24. Prichard RW. Tumors of the heart: review of the subject and report of one hundred and fifty cases. Arch Pathol 1951;51:98-128
25. Balk AHM, Wagenaar SS, Bruschke AVG. Bilateral cardiac myxomas and peripheral myxomas in a patient with recent myocardial infarction. Am J Cardiol 1979;44:767-770
26. de Morais CF, Falzoni R, Alves VAF. Myocardial infarct due to a unique atrial myxoma with epithelial-like cells and systemic metastases. Arch Pathol Lab Med 1988;112:185-190
27. Young RD, Hunter WC. Primary myxoma of the left ventricle with embolic occlusion of the abdominal aorta and renal arteries. Arch Pathol 1947;43:86-91
28. Chiari H. Myxom des rechten Vorhofs: plötzlicher Tod durch Geschwulstembolie der Lungenschlagader. Zentralbl Allg Pathol 1931;52:241-246
29. Powers JC, Falkoff M, Heinle RA, et al. Familial cardiac myxoma: emphasis on unusual clinical manifestations. J Thorac Cardiovasc Surg 1979;77:782-788
30. Goldschlager A, Popper R, Goldschlager N, Gerbode F, Prozan G. Right atrial myxoma with right to left shunt and polycythemia presenting as congenital heart disease. Am J Cardiol 1972;30:82-86
31. Shinfeld A, Katsumata T, Westaby S. Recurrent cardiac myxoma: seeding or multifocal disease? Ann Thorac Surg 1998;66:285–288
32. Reber D, Birnbaum DE. Recurrent cardiac myxoma: why it occurs. J Cardiovasc Surg 2001;42:345–348
33. Basson CT, MacRae CA, Korf B, Merliss A. Genetic Heterogeneity of familial atrial myxoma syndromes (Carney complex). Am J Cardiol 1997;79:994–995
34. Casey M, Vaughan CJ, He J, Hatcher CJ, Winter JM, Weremowicz S, Montgomery K, Kucherlapati R, Morton CC, Basson CT. Mutations in the protein kinase A R1alpha regulatory subunit cause familial cardiac myxomas and Carney complex. J Clin Invest 2000;106:R31–R38

https://biblioteca-digitala.ro