EXPERIENŢA CLINICII ORL TG. MUREŞ ÎN CHIRURGIA DE RECALIBRARE LARINGIANĂ PRIN LARINGOPLASTIE POSTERIOARĂ

S.M. SABĂU[1], C. DRAŞOVEANU[1], Claudia F. BOLDEA[1], V. MOLDOVAN[2]
1- Clinica ORL, UMF Tg. Mureş, 2- Spitalul Clinic Judeţean de Urgenţă, Clinica ORL

Rezumat. Lucrarea de faţă are ca scop prezentarea experienţei noastre chirurgicale în laringoplastia de recalibrare posterioară folosind o tehnică Rethi. În ultimii 8 ani în clinica noastră au fost trataţi 18 pacienţi adulţi cu paralizie bilaterală a corzilor vocale sau cu stenoze laringiene datorate altor cauze. Cea mai frecventă cauză a paraliziei recurenţiale bilaterale a corzilor vocale în adducţie este iatrogenă, consecinţă a intervenţiilor pe glanda tiroidă. Această patologie impune realizarea traheostomiei afectând astfel calitatea vieţii acestor pacienţi care de obicei sunt femei.
La toţi pacienţii luaţi în studiu s-a folosit o tehnică Rethi utilizând grefon osos din hioid.
Decanularea a fost posibilă la toţi pacienţii după 3 luni cu excepţia unui singur caz. Pacienţii decanulaţi au rămas cu o funcţie respiratorie bună şi o voce acceptabilă. În opinia noastră operaţia Rethi reprezintă o alegere foarte bună în paralizia bilaterală a corzilor vocale şi în alte stenoze glotice şi subglotice
Cuvinte cheie: laringoplastie, paralizie laringiană bilaterală în adducţie, traheostomă.

Summary. The aim of this article is to present our surgical experience in posterior recalibration laryngoplasty using a Rethi technique. During the last 8 years, 18 adult patients with bilateral vocal folds paralysis or laryngeal stenosis due to other causes were treated in our institution.
The most frequent cause of bilateral vocal folds paralysis was iatrogenic during tyroid surgery. This pathology requires tracheostomy and so affects quality of this patients life, which usually are women.
In all patients with glottic and subglottic stenosis a Rethi procedure using hyoid bone was performed. The decannulation was possible after 3 months in all patients, except one.
The patients get a good respiratory function with a suitable voice. To our opinion, Rethi procedure represents a very good choice for the treatment of bilateral vocal folds paralysis and other glottic and subglottic stenosis.
Key words: laryngoplasty, bilateral vocal folds paralysis, tracheostomy.

Introducere

Stenozele laringiene grave constituie un handicap important pentru pacientul nevoit să respire prin traheostomă şi totodată continuă să reprezinte o mare provocare pentru chirurgi în încercarea lor de reconstrucţie anatomică şi reabilitare funcţională a laringelui. Rezolvarea stenozelor glotice, subglotice şi glotosubglotice este o problemă complexă, lucru dovedit şi de varietatea mare a tehnicilor chirurgicale de recalibrare lariungiană elaborate de-a lungul timpului.

Cauzele stenozării lumenului laringian sunt multiple: congenitale, traumatice, iatrogene, neurogene, etc.(tab.1).

Satu Mare – Studii şi Comunicări Seria Ştiinţele Naturii
Vol VIII (2007) pp: 329 - 333

https://biblioteca-digitala.ro

Cauzele stenozării lumenului laringian

I. Congenitale :
- **malformaţii rare :** - atrezii laringiene
  - laringomalacia

II. Dobândite :

1. Stenoze cicatriceale :
- **posttraumatice:** - traumatism cervical anterior
  - postcaustice
  - post-laringectomii parţiale
  - post-traheotomie
  - post-intubaţionale
- **postinflamatorii**
  - condrită
  - pericondrită
- **postiradiere**

2. Stenoze necicatriceale:
- **compresie extrinsecă :** - tumori tiroidiene
  - tumori esofagiene
  - tiroidita Riedel
- **boli degenerative :** - amiloidoza
- **neurogene :** - sindrom Gerhardt
- **idiopatice**
- **iatrogene :** - chirurgia tiroidei

În funcţie de cauza stenozării lumenului laringian pacienţii pot beneficia de patru tipuri de rezolvare chirurgicală:

- intervenţii asupra nervilor
- intervenţii asupra muşchilor
- intervenţii asupra corzilor vocale şi aritenoizilor
- laringoplastii

În practică cele mai utilizate sunt ultimele două categorii de intervenţii chirurgicale, care se adresează unor stenoze de diverse etiologii şi care au dat şi cele mai bune rezultate.

Intervenţiile asupra corzilor vocale şi aritenoizilor pot fi practicate pe cale externă prin tirotomie sau pe cale endoscopică.

Dintre cele externe amintim aritenoidopexia-King-1939, aritenoidectomia- Woodman -1946, cordopexia cu aritenoidectomie. Tehnicile endoscopice au fost iniţiate de Thornell care în 1948 a realizat prima aritenoidectomie endoscopică [18], iar Kleinsasser a adus un aport important în acest domeniu prin introducerea aritenoidectomiei cu hemicordectomie în 1968 [7]. În ultimii 40 de ani au fost aduse numeroase modificări tehnicilor endoscopice de dilatare a glotei, diverşi autori încercând îmbunătăţirea acestora. Lichtenberger în 1989 practică lateralizarea corzii vocale prin sutură endo-extralaringiană cu un instrument de concepţie proprie [9,10,11]. Dezvoltarea aparaturii laser a permis utilizarea sa pentru realizarea aritenoidectomiei [3,12,16], iar în 1989 Dennis şi Kashima introduc cordectomia posterioară laser [2].

Dintre laringoplastii amintim tehnica revoluţionară de laringoplastie posterioară concepută de Rethi în 1959, laringoplastiile anterioare descrise de Aboulker în 1969 şi Cotton în 1974 şi laringo-traheoplastia cu „ incizie crenelată ” introdusă de Evans în 1974, care se adresează în special stenozelor laringiene congenitale combinate cu stenozarea primei porţiuni traheale.

Lucrarea de faţă are ca scop prezentarea experienţei noastre chirurgicale în rezolvarea stenozelor laringiene folosind o tehnică de laringoplastie posterioară de tip Rethi.

Am ales această tehnică chirurgicală din următoarele motive: rata mare de succes a acestei intervenţii în literatura de specialitate, eşecul altor tipuri de intervenţii la unii dintre pacienţi, lipsa unui instrumentar endoscopic corespunzător, lipsa laserului chirurgical.

Material şi metodă

Studiul de faţă este retrospectiv şi se bazează pe un număr de 18 cazuri cu stenozări ale lumenlui laringian, internate în Clinica ORL Tg. Mureş în perioada 1999-2006. Nu au fost incluşi în studiu

https://biblioteca-digitala.ro

pacienţii cu stenoze apărute după intervenţii chirurgicale parţiale pentru neoplazii laringiene.
În lotul de 18 pacienţii au fost 11 femei şi 7 bărbaţi. Vârsta pacienţilor a fost cuprinsă între 22 şi 66 de ani, majoritatea încadrându-se în intervalul 44-66 de ani (16 cazuri).
Cauzele stenozelor laringiene au fost:

- Iatrogene
  - Chirurgicale - paralizie laringiană bilaterală în adducţie după tiroidectomie – 12 cazuri
  - Post-intubaţie prelungită- 3 cazuri
  - Post-traheostomie înaltă -1 caz
- Neurologice-1caz
- Necunoscute -1caz

În momentul intervenţiei de recalibrare laringiană toţi pacienţii aveau traheostomă efectuată în serviciul nostru sau în alte servicii chirugicale, datorită insuficienţei respiratorii laringiene grave. Cel mai scurt interval dintre traheostomie şi laringoplastie a fost de 2 zile, iar cel mai lung a fost de 1 an.
Din totalul de 18 pacienţi, 4 au avut o intervenţie chirurgicală anterioară (cordopexie cu aritenoidectomie) care nu a reuşit să asigure un lumen laringian corespunzător pentru închiderea traheostomei.
La toţi pacienţii s-a practicat laringoplastie posterioară după tehnica Rethi, utilizând ca distanţier intracricoidian un grefon osos recoltat din hioid. Pentru recalibrarea laringelui şi pentru menţinerea în poziţie a grefonului osos până la cicatrizarea mucoasei laringiene am folosit o proteză dilatatoare din acrylic cu dimensiuni corespunzătoare laringelui respectiv, prevăzută cu un mâner care facilitează extragerea sa în momentul decanulării. (fig. 1)

Figura nr. 1: Proteza dilatatoare endolaringiană

Principalii timpi ai intervenţiei sunt următorii:

- incizie cervicală mediană de la nivelul orificiului de traheostomă până în zona mediană a corpului osului hioid;
- prelevarea unui fragment din corpul osului hioid;
- deschiderea laringelui prin incizie pe linie mediană a cartilajelor cricoid şi tiroid;
- incizie mediană a mucoasei laringiene posterioare care acoperă pecetea cricoidului;
- secţionarea pecetei cricoidului pe linie mediană cu precauţie pentru a nu leza mucoasa faringo-esofagiană;
- secţionarea muşchiului interaritenoidian;
- depărtarea marginilor inciziei cricoidiene posterioare şi introducerea în spaţiul creat a unui grefon osos cu lăţimea de 4-6 mm (fig.2);
- aşezarea dilatatorului în lumenul laringian;
- închiderea laringelui şi a planurilor superficiale;

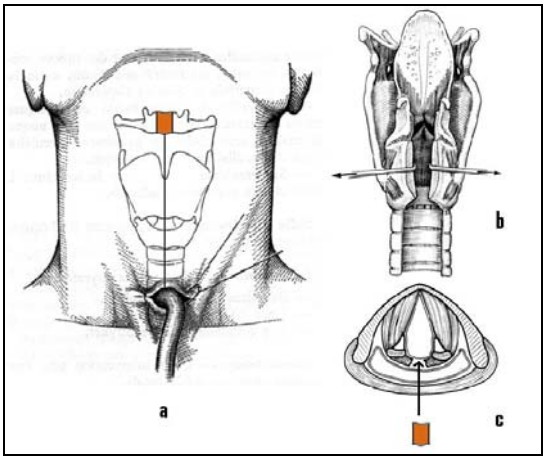

Figura nr. 2: Pricipiul laringosplastiei Rethi

Dilatatorul se sprijină pe canula traheală, iar mânerul dilatatorului iese prin traheostomă 1-2 cm deasupra planului tegumentar. Între stoma traheală şi mânerul dilatatorului se pune un fir de siguranţă la piele, pentru ca dilatatorul să nu alunece în stoma traheală în cazul unei decanulări accidentale.
Extragerea dilatatorului s-a făcut la 90 de zile de la intervenţie, iar decanularea şi închiderea stomei traheale s-a făcut în următoarele 3-4 zile, timp în care pacientul a folosit o canulă traheală fenestrată cu orificiul extern obstruat.
Am considerat succes terapeutic cazurile la care închiderea stomei traheale s-a putut realiza la 3 luni de la intervenţie pacientul având respiraţie bună, deglutiţie normală şi fonaţie satisfăcătoare.
Eşecul terapeutic a însemnat imposibilitatea închiderii stomei traheale la 3 luni de la intervenţie.

https://biblioteca-digitala.ro

Rezultate şi discuţii

La 3 luni de la intervenţia chirurgicală s-a reuşit închiderea stomei traheale la un număr de 17 pacienţi (94%). Cea mai în vârstă pacientă nu a putut fi decanulată după extragerea dilatatorului.

Au existat două categorii de complicaţii postoperatorii: imediate şi la distanţă faţă de momentul operaţiei.

Complicaţiile precoce au fost reprezentate în special de tulburările de deglutiţie constatate la 8 pacienţi; la 6 pacienţi tulburările de deglutiţie au dispărut în două săptămâni, la un pacient s-au remis după 3 săptămâni, iar la un pacient au dispărut după înlocuirea dilatatorului iniţial cu unul mai scurt la 5 săptămâni de la intervenţie.

Complicaţiile tardive le-am constatat după extragerea dilatatorului şi au fost reprezentate de ţesut inflamator de granulaţie apărut la 6 pacienţi. În patru cazuri ţesutul de granulaţie era pericanular şi a fost extirpat imediat după extragerea dilatatorului. Un pacient a prezentat ţesut de granulaţie în comisura laringiană anterioară şi a fost extirpat endoscopic la 4 săptămâni de la închiderea stomei traheale, iar la un alt pacient ţesutul de granulaţie s-a format la nivelul inciziei cricoidiene şi a impus realizarea laringofisurii pentru extirparea sa.

Pacienta N.V. în vârstă de 66 de ani a refuzat decanularea şi închiderea stomei traheale deşi lumenul laringian era suficient de larg. Trebuie menţionat faptul că pacienta era depresivă, avea insuficienţă cardiacă, iar traheostoma efectuată după 1 an de paralizie laringiană posttiroidectomie i-a oferit un confort respirator la care nu a vrut să renunţe după îndepărtarea protezei endolaringine.

Toţi pacienţii decanulaţi au prezentat respiraţie bună, deglutiţie normală şi fonaţie satisfăcătoare. Pentru pacient cea mai importantă problemă o reprezintă închiderea stomei traheale cu reluarea în bune condiţii a respiraţiei pe căi naturale, calitatea fonaţiei reprezentând o problemă mai puţin importantă pentru pacient.

Toţi pacienţii s-au prezentat la controale periodice timp de un an, rezultatele postoperatorii fiind stabile.

Totuşi nu trebuie uitat faptul că pentru pacienţii cu paralizie laringiană bilaterală în adducţie traheostoma asigură cea mai bună respiraţie şi totodată cea mai bună fonaţie, iar când ne hotărâm să aplicăm un tratament chirurgical de dilatare endolaringiană trebuie să avem în vedere faptul că pacientul ar putea câştiga o respiraţie bună, dar vocea va fi întotdeauna modificată.

Paralizia laringiană bilaterală în adducţie este cauza cea mai frecventă a reducerii lumenului laringian la adult, fapt evidenţiat şi de alţi autori , leziunile poisttiroidectomie fiind în prin în plan[1,4,8].

În paralizia bilaterală idiopatică sunt incriminate în prezent în special cauze virale, pe când etiologia paraliziei idiopatice unilaterale este în continuare necunoscută[17].

Gravitatea insuficienţei respiratorii în paralizia bilaterală a corzilor vocale este dependentă de durata paraliziei, vârstă, sex şi tipul lezării nervoase, unii pacienţi necesitând traheostomie imediată[15].

Momentul optim pentru tratamentul chirurgical în paraliziile laringiene este după 6 luni de la debutul clinic când se consideră că leziunile sunt stabilizate[6,8,14,17]. Nu există procedeu chirurgical care să rezolve fără probleme toate cazurile de stenozări ale lumenului laringian, motiv pentru care s-au dezvoltat o multitudine de tehnici chirurgicale deschise şi endoscopice. Pentru stenozele subglotice, mai ales dacă este interesată şi traheea alegerea terapeutică este chirurgia deschisă[5,13].

Într-un studiu de referinţă Banus şi Legent compară rezultatele obţinute în paralizii şi stenoze laringiene folosind patru tehnici chirurgicale: aritenoidectomie cu cordopexie, cordectomie laser, aritenoidopexie şi laringoplastie Rethi; autorii subliniază superioritatea laringoplastiei Rethi în cazul stenozelor cricoidiene postintubaţionale[1].

Pentru reuşita laringoplastiei posterioare Rethi şi pentru a nu apărea tulburări de deglutiţie şi aspiraţie pasivă trebuie îndeplinite câteva condiţii: lăţimea grefonului osos să nu depăşească 6mm, calibrul dilatatorului să fie adaptat dimensiunilor laringelui şi să nu depăşească superior aritenoizii, dilatatorul trebuie menţinut 3 luni.

Durata calibrajului laringian poate fi cuprinsă între 6 săptămâni şi şase luni în funcţie de etiologia stenozei.[1]

Concluzii

Laringoplastia posterioară după tehnica Rethi are o rată mare de success în paraliziile laringiene în adducţie şi în stenozele cicatriciale cricoidiene, asigurînd o respiraţie bună şi o fonaţie satisfăcătoare.

Momentul intervenţiei în cazul paraliziilor laringiene trebuie să fie după 6 luni de la instalare.

Reuşita intervenţiei depinde mult de alegerea unui dilatator de dimensiuni potrivite şi de poziţionarea lui corectă.

Dilatatorul trebuie menţinut 3 luni, dar în stenozele neevolutive perioada poate fi scurtată iar în stenozele cu caracter inflamator perioada trebuie prelungită.

Tehnica Rethi este o alegere bună şi în cazul eşecului altor tipuri de intervenţii.

https://biblioteca-digitala.ro

Bibliografie

1. Banus, C., Legent,F., Beauvillain,C., et al. 1991. La chirurgie d' élargissement du larynx. A propos de 42 cas. Les Cahiers d' O.R.L. 26: 295-302.
2. Dennis, D.P., Kashima, H. 1989. Carbon dioxide laser posterior cordectomy for treatment of bilateral vocal cord paralysis. Ann Otol Rhinol Laryngol 98: 930-934.
3. Eskew, J.R., Bailey, B.J. 1983. Laser arytenoidectomy for bilateral vocal cord paralysis, Otolaryngol Head Neck Surg 91: 294-298.
4. Friedman, M., Lo Savio, Ph., Ibrahim, H. 2002. Superior Paryngeal nerve identification and preservation in thyroidectomy. Arch Otolaryngol Head Neck Surg 128: 296-303.
5. Giudice, M., Piazza, C., Foccoli, P., et al. 2003. Idiopathic subglottic stenosis: management by endoscopic and open-neck surgery in a series of 30 patients. Eur Arch Otorhinolaryngol 260: 253-238.
6. Kirchner, F.R. 1979. Endoscopic lateralization of the vocal cords in abductor paralysis of the larynx. Laryngoscope 89: 1779-1783.
7. Kleinsasser, O. 1968. Endolaryngeale Arytenoidektomie und submuköse Hemichordektomie zur Erweiterung der Glottis bei bilateraler Abduktorenparese. Mschr Ohr HK 102: 443-446.
8. Leitersdorfer, S., Lichtenberger, G., Bihari, A., et al. 2005. Evaluation of the lung function test in reversible glottis- dilating operations. 262: 289-293.
9. Lichtenberger, G. 1983. Endo-extralaryngeal needle carrier instrument. Laryngoscope 93:1348-1350.
10. Lichtenberger, G., Toohill, R.J. 1998. Endo-extralaryngeal suture technique for endoscopic lateralization of paralyzed vocal cords. Opreative techniques in otolaryngology- head and neck surgery 9: 166-171.
11. Lichtenberger, G. 2003.Comparison of endoscopic glottis- dilating operations. Eur Arch Otorhinolaryngol 260: 57-61.
12. Lim, R.Y. 1985. Laser arytenoidectomiy. Arch Otolaryngol Head Neck Surg 111: 262-263.
13. Mandour, M., Remacle, M., Van de Heyning, P., et al. 2003. Chronic subglottic and tracheal stenosis: endoscopic management vs. surgical reconstruction. Eur Arch Otorhinolaryngol 260: 374-380.
14. Martin, F., Caporal, R., Tran Ba Huy, P.1999. Place de la chirurgie dans le traitement de l' hyperthyroidie. Ann Otolaryngol Chir Cervicofac 116: 184- 197.
15. Misiolek, M., Namyslowscki, G., Warmuzinscki, K., et al. 2003. The influence of laser arytenoidectomy on ventilation parameter in patients with bilateral vocal cord paralysis. Eur Arch Otorhinolaryngol 260: 381-385.
16. Ossoff, R.H., Sisson, G.A., Mossele, H.T.,et al. 1984. Endoscopic laser arytenoidectomy for the treatment of bilateral vocal cord paralysis. Laringoscope 94: 1293-1297.
17. Sulica, L., Blitzer, A. 2005. Vocal fold paralysis. Springer, Berlin Heidelberg New York: 83-87.
18. Thornell, W.C. 1948. Intralaryngeal approach for arytenoidectomy in bilateral abductor vocal cord paralysis. Arch Otolaryngol Head Neck Surg 47: 505-508.

https://biblioteca-digitala.ro