

DATE ANTROPOLOGICE ASUPRA RESTURILOR SCHELETICE UMANE DESCOPERITE LA CURCANI-ILFOV

DE

LAURENȚIA BIBIRI

O descoperire importantă atât pentru antropologie¹ cât și pentru arheologie a fost făcută în 1969 la Curcani-Ilfov de către M. Sâmpetru și D. Șerbănescu.

Săpăturile arheologice² au dus la dezvelirea unui mormânt de călăreț, mormânt deranjat, aceasta fiind explicația găsirii resturilor scheletice umane foarte fragmentare, puțin recuperabile pentru studiu.

Descoperitorii au constatat că oasele calului au fost găsite nederanjate pe cînd osemintele călărețului au fost azvîrlite în zona gropii sau în umplutura acesteia la adîncimi diferite.

Scheletul cranian. Din reconstituirea fragmentelor craniene, a rezultat masivul facial, frontalul fragmentat, occipitalul cu două fragmente de parietal drept și stîng, temporalul drept și stîng cu apofizele mastoide.

Fruntea este de lățime mijlocie spre lată, gradul de dezvoltare a glabelei este III, cu arcuri supraciliare bine dezvoltate.

Fața este lată și foarte înaltă. Indicele facial total ca și indicele porțiunii superioare a feței dau valori care-l caracterizează ca euriprosop către mezoprosop — euriem la limita cu mezen.

Orbitele sînt mesoconche, asimetrice, cuadrangulare — înalte cu unghiurile rotunjite. Nasul aparține categoriei mezorine, oasele nasale fiind înguste și probabil lungi. Apertura piriformă are o formă antropină cu urmă de fosă spre sulcus. Spina nasală (deși distrusă parțial) este slab dezvoltată. Malarele sînt late, reliefate, ușor asimetrice ca poziție, frontalizate. Bolta palatină are o formă paraboloidă, relativ adîncă, scurtă și lată.

În norma occipitală craniul are o formă probabil de bombă-casă (?), prezentînd un occipital lat cu o bombare ușoară. Relieful occipital

¹ Mulțumim Dr. Dardu Nicolăescu-Plopșor pentru prețioasele indicații pe care ni le-a dat în cursul elaborării acestor cercetări.

² Datele privind săpătura și datarea ne-au fost puse la dispoziție de descoperitori.

este moderat cu o applatizare accentuată în regiunea labdoidă. Apofizele mastoide sînt mari, late reliefate. Prin estimare se deduce o formă brahio-crană.

Mandibula este reprezentată printr-un fragment de corp mandibular drept care a păstrat o parte din trigonul mental cu tuberculii depărtați, moderat dezvoltati. Bărbia a fost probabil lată, rotunjită. Corpul mandibular este înalt, robust.

În ceea ce privește morfopatologia dentomaxilară, se constată o uzură avansată și o frecvență crescută a cariei.

Pe maxilă dintr-un număr de 11 dinți prezenți, la doi dintre ei — P_1 , M_2 stînga — semnalăm prezența cariei secundare, la M_2 stînga carie penetrantă. De asemenea, în urma unui granulom la I_1 stînga s-a ajuns la eliminarea dintelui, procesul inflamator continuînd, o situație similară dar mai veche fiind și la I_2 stînga unde s-a produs însă o rezorbție puternică. I_1 și I_2 dreapta s-au pierdut post-mortem.

În ceea ce privește fragmentul de mandibulă, din 9 dinți prezenți M_1 și M_2 dreapta prezintă carie penetrantă, P_1 și P_2 dreapta carie secundară, I_1 stînga carie superficială.

Scheletul postcranian. Prost conservat și reprezentat prin șase fragmente de corp vertebral deteriorate, două fragmente de coaste, metatarsianul II drept, semilunarul drept, metacarpianul II stîng, rotulele prost conservate, un fragment de omoplat drept, cavitatea cotyloidă dreaptă fragmentară. De asemenea, semnalăm prezența fragmentară a cubitusului drept și radiusului stîng. Deoarece cele două piese sînt inegal conservate nu ne permitem o analiză morfofuncțională.

Totuși se poate constata că ambele oase prezintă reliefuri de inserții bine dezvoltate (menționăm în mod special dezvoltarea apreciabilă a crestei interosoase). Deoarece această dezvoltare e mai pregnantă pe treimea superioară a cubitusului, se poate presupune o solicitare mai intensă a brațului drept.

Determinarea sexului și a vîrstei. Dezvoltarea puternică a superstructurilor osoase (regiunea glabelară, supraciliară, relieful planului nugal), dezvoltarea mastoidelor, indicele de grosime al mandibulei, relația masivitate a fragmentelor de diafiză radială și cubitală, dezvoltarea rotulelor ca și unele dimensiuni globale care au putut fi prelevate la nivelul craniului, pledează în mod cert pentru sexul masculin.

În ceea ce privește grupa de vîrstă, închiderea și ștergerea uneori parțială, alte ori totală a desenului sutural (în pars pregmatica și pars obelica), coroborată cu gradul de uzură al dinților care atinge dentina la toți dinții prezenți, corespund unei vîrste aproximative de 45 de ani.

Discuții și concluzii. Independent de elementele de ordin arheologic (inventar funerar, inclusiv craniul de cal cu picioarele și condițiile stratigrafice) care i-au îndreptățit pe autorii săpăturii să atribuie mormîntul de la Curcani unui călăreț turcoman de la sfîrșitul secolului al X-lea, datele de ordin strict antropologic atestă că resturile scheletice umane au aparținut unui individ, bărbat matur, cu trăsături mongoloid-europide. Asocierea dintre fața lată, cu malarele late, frontalizate, forma orbitelor, brahocrania (estimată), forma arcadelor alveolare (late și scurte), corespund caracteristicilor populației tiurce. Dezvoltarea apreciabilă a regiunii

glabulare, spre care converg și dezvoltarea arcurilor supraciliare, nașionul adâncit și forma oaselor nasale reprezintă caracterele europide ale craniului (indicele simotic este și el europid), pledînd și el în favoarea acestei diagnoze.

Absența celorlalte oșeminte ale scheletului post cranian mai ales a oaselor coapselor și gambelor ne lipsește de posibilitatea unei analize morfofuncționale privind caracteristicile comportamentale (călăreț, mod de viață nomad sau seminomad).

Cel mai apropiat în timp ca datare fiind mormîntul de la Tangîru³ care aparține unui individ tînăr, ne permitem să semnalăm totuși unele deosebiri atît în ceea ce privește forma craniului, acesta fiind doliocran, cît și în ceea ce privește gradul de expresie al caracterelor mongoloid-europide⁴.

Dacă se adaugă la concluziile noastre de ordin antropologic și rezultatele analizei craniului și oaselor de cal⁵ se obține un complex de date care permit încadrarea mormîntului de la Curcani în grupul amintit de populații nomade tiurce, constituind argumente atît pentru o încadrare cronologică cît și pentru o atribuire etnică ce concordă cu concluziile de ordin arheologic⁶.

DONNÉES ANTHROPOLOGIQUES CONCERNANT LES OSSEMENTS D'UNE SÉPULTURE DÉCOUVERTE À CURCANI-ILFOV

RÉSUMÉ

Les ossements humains de la sépulture de Curcani-Ilfov appartiennent à un homme âgé de 45 ans. Au point de vue typologique, le crâne dénote une série de caractères européïdes et mongoloïdes, caractéristiques aux groupes des populations nomades turques des X^e—XII^e siècles.

LÉGENDE DES FIGURES

Fig. 1. — Le crâne vu dans la norme frontale.

Fig. 2. — Le crâne vu dans la norme laterale.

Fig. 3. — Le crâne vu dans la position de profil 3/4.

Fig. 4. — L'arcade alvéolaire et la voûte palatine du même crâne.

³ C. Maximilian și N. Haas : *Notă asupra materialului osos din epoca feudală timpurie descoperit la Tangtru*, în *Materiale*, V, 1959, p. 156 și urm.

⁴ G.F. Debeț : *Paleoantropologia U.R.S.S.*, Moscova, 1948.

⁵ Mircea Șt. Udrescu : *Notă asupra resturilor scheletice ale calului descoperit în mormîntul de călăreț de la Curcani*, în *SCIV*, 22, 1971, nr. 3. p. 463-477.

⁶ M. Sâmpetru și D. Șerbănescu : *Mormîntul de călăreț nomad descoperit la Curcani (jud. Ilfov)*, în *SCIV*, 22, 1971, 3. p. 443-455.

T A B E L

Metrie-Indici

Nr. Martin.	Metrie	Nr. Martin.	Indici
9.	101 (?)	48 : 45	49,3
11.	122 (?)	47 : 45	84,7
12.	138 (?)	54 : 55	50,0
43.	113 (?)	52 : 51	53,7
43 (1).	104	63(3) : 69(1)	48,4
45.	144 (?)	57(SS) : 57(SG)	61,5
46.	108	MĂSURATORILE IAKIMOV A. = 41 B. = 12 INDICELE IAKIMOV B : A = 29,3	
47.	122 (?)		
48.	71		
51.	43		
52.	36		
54.	28		
55.	56		
69.	33		
69(1).	31		
69(3).	15		
57(SG).	13		
57(SS).	8		

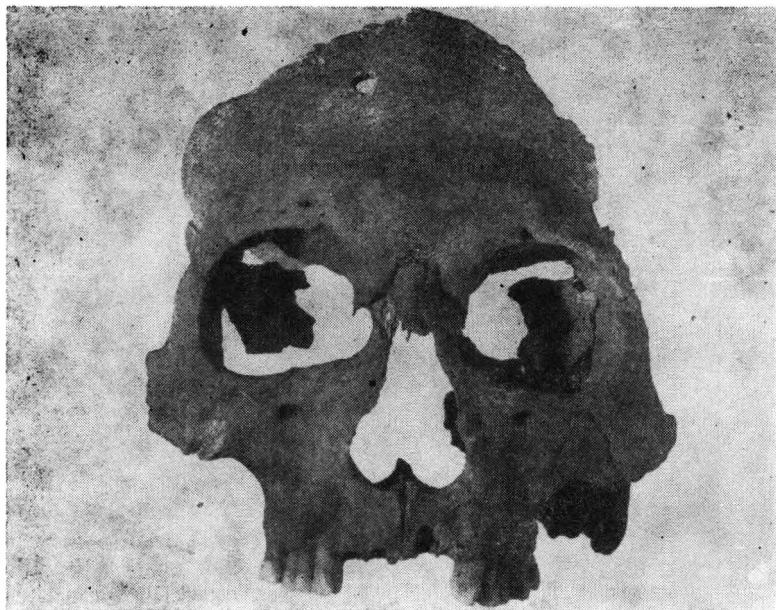

Fig. 1. — Craniul văzut în norma frontală.

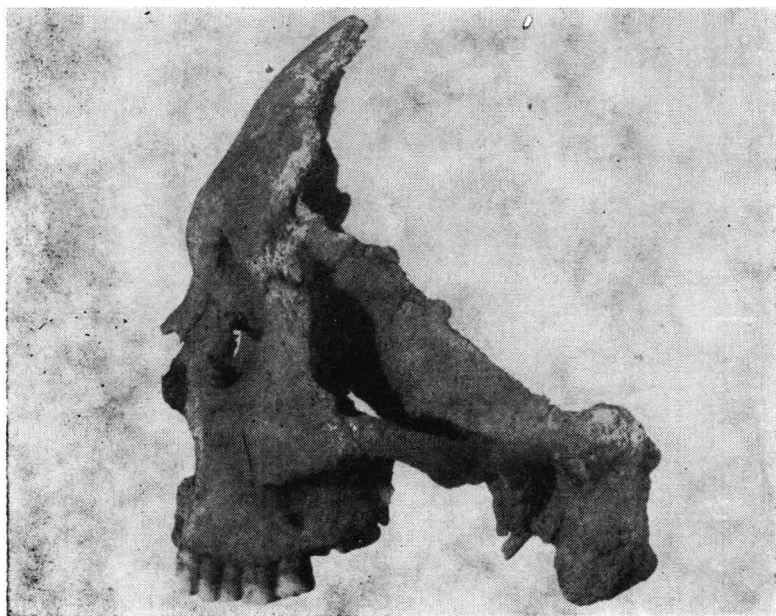


Fig. 2. — Craniul văzut în norma laterală.

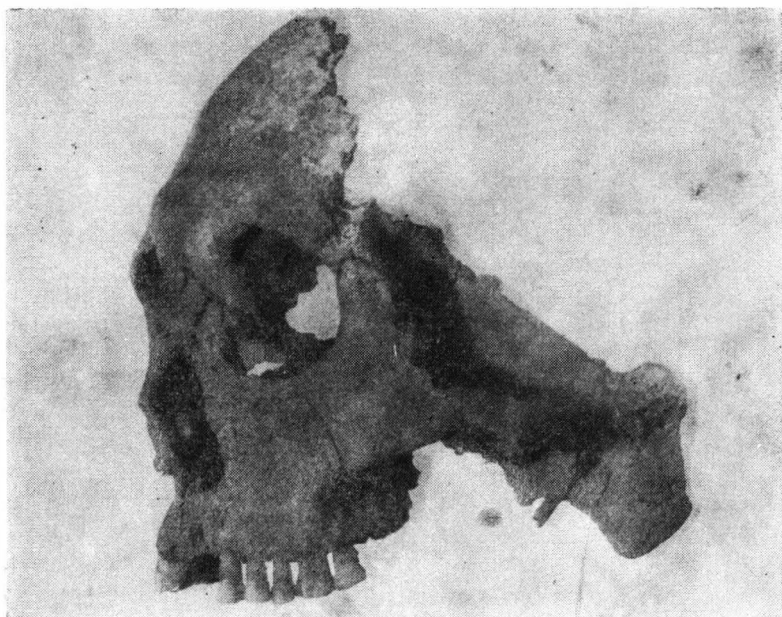


Fig. 3 — Craniul văzut în poziție de profil 3/4.

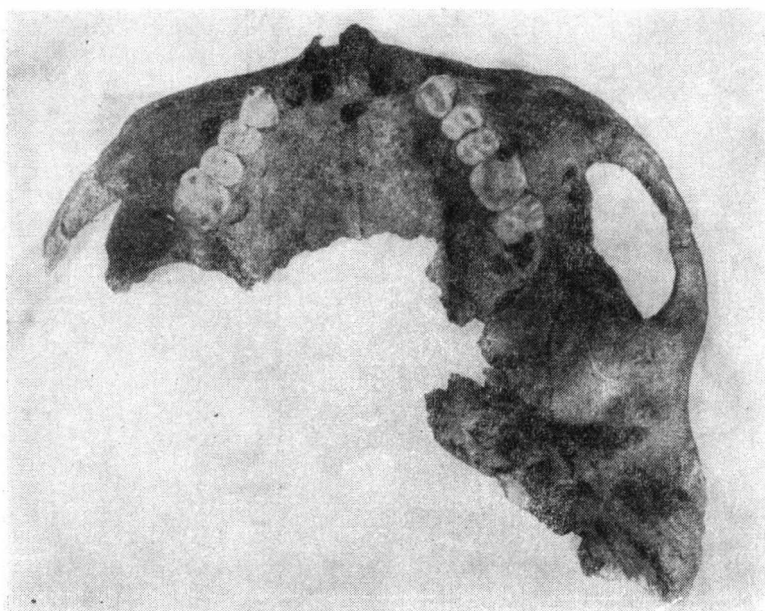


Fig. 4. — Arcada alveolară și bolta palatină ale aceluiași craniu.