

# NECROPOLA BISERICII DESCOPERITE LA NUFĂRU (JUD. TULCEA). ANALIZĂ ANTROPOLOGICĂ

GABRIEL VASILE\*

**Rezumat.** Obiectul prezentului studiu antropologic îl reprezintă analiza scheletelor aparținând epocii medio-bizantine, descoperite în anul 2008 pe proprietatea Sașa Ivanov, în intravilanul localității Nufăru (jud. Tulcea). Complexele funerare aparțin unui cimitir dezvoltat în jurul unei bisericuțe amplasate în afara incintei fortificate, în apropierea turnului de colț nord-vestic al cetății bizantine de la Nufăru. Expertiza antropologică asupra materialului osteologic ce provine din 19 complexe funerare s-a axat pe determinarea sexului, estimarea vârstei, staturii și greutateii corporale a copiilor, evidențierea condițiilor patologice și a caracterelor epigenetice, precum și pe analiza biometrică a segmentelor cranian și postcranian.

**Cuvinte cheie:** antropologie fizică; perioadă medio-bizantină; estimare vârstă, statură și greutate corporală copii; biometrie; condiții patologice; caractere non-metrice.

## 1. MATERIALE ȘI METODE

Au fost supuse analizei antropologice resturile osteologice provenind din 19 complexe funerare (morminte de inhumație), descoperite pe proprietatea Ivanov din intravilanul localității Nufăru, cercetate în campania din anul 2008. Din motive bine cunoscute (aciditatea solului, acțiunea erozivă a rădăcinilor sau bioturbațiile produse de animale), majoritatea scheletelor nu sunt complete. În plus, pe lângă acestea, în unele complexe funerare au fost identificate și resturi osteologice provenind de la alți indivizi. Complexele funerare sunt amplasate *extra muros*, la nord față de curtea nordică a cetății bizantine de la Nufăru și la sud față de un edificiu de cult (bisericuță cu naos și altar), databil în sec. XI–XII<sup>1</sup>. Scheletele sunt orientate fără excepție pe direcția vest-est, în decubit dorsal.

Resturile osteologice au fost curățate cu apă, fără detergenți, și uscate în aer liber. Fragmentele osoase au fost restaurate cu ajutorul unui adeziv pe bază de cianoacrilat.

Evaluarea stării de reprezentare s-a efectuat pe baza sistemului descris de Buikstra și Ubelaker<sup>2</sup>. Un schelet a fost considerat relativ complet atunci când au

---

\* Muzeul Național de Istorie a României, Centrul Național de Cercetări Pluridisciplinare, Calea Victoriei, nr. 12, sector 3, 030026, București, antropologie@mnr.ro; gvasile@yahoo.com.

<sup>1</sup> Damian, Samson, Bălci 2011, 45–46.

<sup>2</sup> Buikstra, Ubelaker 1994, 5–7.

fost identificate resturi osoase din toate compartimentele, în proporție de cel puțin 75%. A fost estimat ca fiind parțial complet (atunci când au fost recuperate între 25%–75% dintre oase) sau schelet slab reprezentat (s-au păstrat mai puțin de 25% dintre oase).

Identificarea resturilor scheletice s-a realizat utilizând atât bibliografia de specialitate existentă<sup>3</sup>, cât și materiale comparative.

Determinarea sexului a fost realizată numai în cazul juvenililor și indivizilor adulți, atât pe baza gradelor de sexualizare descrise de Acsádi și Nemeskéry<sup>4</sup>, cât și pe caracteristicile generale evidențiate la nivelul scheletului. Acolo unde a fost posibil, gradele de sexualizare au fost scorizate.

În cadrul estimării vârstei la deces a copiilor (*infant*, *infans* I și *infans* II), au fost utilizate ecuațiile de regresie ale diafizelor oaselor lungi (bazate pe lungimile maxime ale acestora), recomandate de Facchini și Veschi<sup>5</sup>. În cazul valorilor subunitare ale vârstelor la deces, indivizii au fost considerați de vârstă fetală. Atunci când nu am beneficiat de diafize, vârsta a fost apreciată prin comparație dimensională și încadrată în categorii. Vârstele subiecților plasați în categoriile *Juvenilis* și *adultus* au fost estimate după modelul sugerat de Buikstra și Ubelaker<sup>6</sup>, bazat pe unirea epifizelor cu diafizele corespunzătoare și pe fuziunea centrilor de osificare primară. Estimarea vârstei la deces în cadrul indivizilor adulți s-a realizat pe baza metodei indicate de Acsádi și Nemeskéry<sup>7</sup>, care presupune evaluarea a patru caractere morfologice (gradul de obliterare a suturilor craniene, structura externă a suprafeței simfizare pubice și morfologiile interne ale epifizelor proximale ale humerusului și femurului, observate prin secțiuni sagitale). Indivizii au fost încadrați în clasele de vârstă propuse de Sjøvold<sup>8</sup>. În cazurile în care vârsta adulților nu a putut fi estimată, indivizii au fost plasați generic în grupa *adult*.

Statura indivizilor a fost stabilită atât în cazul subiecților adulți (prin aplicarea ecuațiilor de regresie propuse de Pearson<sup>9</sup>), cât și în cazul copiilor cu vârste de peste trei ani (pe baza ecuațiilor de regresie propuse de Visser<sup>10</sup>, derivate dintr-un studiu radiografic efectuat de Maresh<sup>11</sup>). Pentru acest parametru, ne-am servit doar de lungimile maxime ale humerusurilor, femurelor și tibiilor<sup>12</sup>. Încadrarea în categorii a fost realizată după Martin<sup>13</sup>, numai în cazul subiecților adulți.

<sup>3</sup> White, Flokens 2005; Bass 1987.

<sup>4</sup> Acsádi, Nemeskéry 1970, 75–92.

<sup>5</sup> Facchini, Veschi 2004, 93.

<sup>6</sup> Buikstra, Ubelaker 1994, 43.

<sup>7</sup> Acsádi, Nemeskéry 1970, 122–135.

<sup>8</sup> Lofqvist 2004, 10 apud Sjøvold 1990.

<sup>9</sup> Rösing 1988, 597 apud Pearson 1899.

<sup>10</sup> Visser 1998, 415.

<sup>11</sup> Maresh 1943.

<sup>12</sup> Acolo unde a fost posibil, staturile au fost estimate numai pe baza lungimilor maxime ale diafizelor tibiale, ecuațiile derivate din acestea având cea mai mică eroare.

<sup>13</sup> Martin 1914, 208.

Greutatea corporală a fost estimată pe baza ecuațiilor propuse de Visser<sup>14</sup>. Deoarece acestea includ și statura, greutatea a fost estimată numai în cazul copiilor cu vârste de peste trei ani. De asemenea, în vederea estimării greutateii au fost măsurate diametrele antero-posterioare la mijlocul diafizelor humerale (DH) și la nivelul treimilor diafizare proximale tibiale, sub condilii tibiali (DT).

Măsurătorile efectuate pe lotul studiat au fost executate cu ajutorul unui subler digital standardizat și au avut în vedere dimensiunile craniometrice și postcraniane propuse de Buikstra și Ubelaker<sup>15</sup>. Indicii aferenți dimensiunilor au fost calculați după Martin<sup>16</sup>.

Pentru evaluarea condițiilor patologice, a fost utilizată o serie de publicații de specialitate: Ortner<sup>17</sup> și Roberts și Manchester<sup>18</sup>.

Identificarea caracterelor non-metrice de la nivelul craniului și scheletului postcranian s-a efectuat pe baza atlasului lui Hauser și De Stefano (1989) sau indicațiilor lui Buikstra și Ubelaker<sup>19</sup>, punctându-se numai caracterele epigenetice prezente, nu și cele absente sau neobservabile.

## 2. ELEMENTE DESCRIPTIVE. CARACTERIZARE ANTROPOLOGICĂ

Abrevieri și explicații: M. – mormânt; i – incisiv; c – canin; p – premolar (deciduali); I – incisiv; C – canin; P – premolar; M – molar (permanenți); exponentul/indicele aplicat unui dinte – dinte superior/inferior.

**M.1.** Schelet relativ complet, reprezentat prin: frontal (porțiunile laterale cuprinzând plafoanele orbitelor), parietal stânga (ușoare distrugerii), mandibulă (dentiție mixtă – deciduală și permanentă; au fost recuperați câte un I<sup>1</sup>, I<sup>2</sup> și p<sup>1</sup>, p<sub>1</sub>, p<sub>2</sub>, M<sub>1</sub> stânga și M<sub>1</sub> dreapta), vertebre (11 toracale și o lombară, precum și numeroase fragmente de arcuri vertebrale), stern (corp), coaste (opt stânga – una întregă, 10 dreapta – fragmente și 23 fragmente fără simetrie precisă), sacrum (S1-S4, nesudate), clavicule, scapulă dreapta (un fragment), humerus stânga (cu epifiză proximală), humerus dreapta, radius stânga (jumătate distală), radius dreapta, ulne, coxale (ilioane, ischioane și pubisuri – distrugerii la nivelul suprafeței simfizare stânga), femur stânga (lipsă treime distală), femur dreapta (jumătate proximală și epifiză), peroneu stânga (lipsă treime distală), două carpiene, trei tarsiene, șapte metacarpene/metatarsiene și 14 falange.

Vârsta diafize: 79,88 luni (*infans I/infans II*) – estimată pe baza humerusului și ulnei stânga și radiusului dreapta.

Statură: 1068,30 ± 125 mm – estimată pe baza humerusului stânga.

Greutate: 17,40 ± 0,2 kg (DH = 13,44 mm).

Condiții patologice: *hyperostosa porotica – cribra orbitalia* la nivelul pereților orbitelor.

Caractere non-metrice: os wormian (unul, pe traiectul suturii lambdoide stânga) și foramen mentale (câte unul, bilateral).

<sup>14</sup> Visser 1998, 417 *apud* Tanner, Hughs, Waterhouse 1981.

<sup>15</sup> Buikstra, Ubelaker 1994, 45–46 și 74–84.

<sup>16</sup> Martin 1914, 475–574 și 887–953.

<sup>17</sup> Ortner 2003.

<sup>18</sup> Roberts, Manchester 2005.

<sup>19</sup> Buikstra, Ubelaker 1994, 85–94.

Au mai fost identificate resturi osteologice ce provin de la alți doi indivizi:

1) humerus stânga (distrujeri distale), humerus dreapta (**14a**<sup>20</sup>. 81 mm; **14b**. 22 mm; **14c**. 8 mm) și femur dreapta (treime proximală). Vârsta: 10,21 luni (*infant/infans* I) – estimată pe baza humerusului dreapta; condiții patologice: periostită – țesut osos subperiosteal nou la nivelul humerusului dreapta (foto 1);

2) reprezentat doar printr-un humerus dreapta (lipsă treime proximală; **14b**. 18 mm). Clasă de vârstă: *infant/infans* I (prin comparație dimensională).

De asemenea, au fost recuperate un frontal (fragment din porțiunea lateral dreapta cuprinzând plafonul orbitei) și un parietal (trei fragmente – ectocranian sunt vizibile impresiuni ale vaselor sanguine), care nu au putut fi alocate cu siguranță unuia dintre cei doi indivizi. Clasă de vârstă: *infant/infans* I (prin comparație dimensională). Așadar, complexul funerar conține resturi osteologice ce provin de la trei indivizi (număr minim de indivizi, NMI = 3).

**M.2.** Schelet parțial complet, reprezentat prin: vertebre (patru corpuri vertebrale și fragmente de arcuri vertebrale), sacrum (două vertebre sacrale), coxal stânga (ilion, ischion și pubis), coxal dreapta (ilion și ischion), femur stânga (cu epifiză distală), tibii, patru tarsiene, patru metacarpene/metatarsiene și o falangă.

Vârsta diafize: 39,78 luni (*infans* I) – estimată pe baza femurului și tibiei stânga.

Statură: 839,44 ± 110,50 mm – estimată pe baza tibiei stânga.

Greutate: 11,62 ± 0,2 kg (DT = 12,98 mm).

**M.3.** Schelet parțial complet, restaurat, reprezentat prin: frontal (fragmentar), parietale (fragmentare), temporale, occipital (fragmentar), sfenoid (corp și fragmente din aripile mari și mici), mandibulă (distrujeri la nivelul ramurilor orizontale; dentiție deciduală; lipsesc un  $i^1$ , un  $c$ ,  $p^1$  bilateral și  $p_1$  stânga,  $p^2$  bilateral și  $p_2$  bilateral), vertebre (10 corpuri vertebrale, arcuri vertebrale întregi și fragmentare), stern (manubriu), coaste (33 fragmente: trei stânga, cinci dreapta și 25 fără simetrie precisă), claviculă dreapta (jumătate acromială), scapulă stânga (un fragment), radius stânga (lipsă extremitate proximală), radius dreapta, ulne și un metacarpian/metatarsian.

Vârsta diafize: 19,33 luni (*infans* I) – estimată pe baza radiusului dreapta și ulnei stânga.

Condiții patologice: *hyperostosa porotica – cribra orbitalia* la nivelul peretelui orbitei stânga.

**M.4.** Schelet slab reprezentat, restaurat, ce prezintă o vertebră cervicală, ulnă stânga (treime distală, neepifizată), coxale (pubisuri, cu ușoare distrujeri), femur stânga (epifizat proximal, neepifizat distal), femur dreapta (lipsă treime distală; epifizat proximal), rotule, tibie stânga (lipsă jumătate distală; epifizată proximal), tibie dreapta (lipsă epifiză distală; epifizată proximal), peroneu dreapta (de curând epifizat proximal), șase tarsiene și patru metatarsiene.

Au mai fost identificate cinci falange.

Sex: masculin (oase lungi de dimensiuni mari, groase).

Vârsta fuziune: 16–19 ani (*Juvenilis/adultus*) – estimată pe baza femurelor, tibiilor și peroneului dreapta.

Condiții patologice: posibile manifestări ale osteoartritei erozive – la nivelul falangei 1 intermediare stânga de la picior (foto 2).

Au mai fost identificate resturi osteologice ce provin de la alt individ<sup>21</sup>: două fragmente costale (unul stânga și unul fără simetrie precisă) și humerus dreapta (lipsă treime proximală; **41**. 61 mm). Sex: masculin (humerus masiv, cu suprafață articulară distală mare); categorie de vârstă: adult (humerus epifizat distal); caractere non-metrice: apertură septală humerală.

**M.5.** Schelet relativ complet, restaurat, reprezentat prin: frontal, parietale, temporale, occipital (distrujeri la nivelul squamelor), maxile (puternic fragmentare), zigomatice (distrujeri zigomatic

<sup>20</sup> Cu caractere îngroșate sunt redată numere Buikstra, Ubelaker 1994.

<sup>21</sup> Au fost recuperate din zona M.4; fragmentele osteologice nu pot fi alocate cu certitudine individului aparținând M.4.

dreapta), sfenoid (corp, fragmente din aripile mari și mici și procese pterigoide), mandibulă (ușoare distrugerii la nivelul proceselor alveolare și procesului coronoid stânga; dentiție deciduală; lipsește un c<sup>1</sup> stânga), vertebre (17 corpuri vertebrale și 50 fragmente de arcuri vertebrale), stern (manubriu și corp), coaste (47 fragmente: nouă stânga, opt dreapta și 31 fără simetrie precisă), sacrum (cinci sacrale), clavicule, scapule (lipsă spine și porțiuni din marginile vertebrale), humerusuri, radiusuri, ulne, coxale (ilioane, ischioane și pubisuri), femur stânga (distrugerii în treimea diafizară distală), femur dreapta, tibii, peroneu stânga (lipsă extremitate distală), trei carpiene, șase tarsiene, 16 metacarpene/metatarsiene și 12 falange.

Vârsta diafize: 34,76 luni (*infans* I) – estimată pe baza humerusului, radiusului, ulnei și tibiei stânga, femurului și peroneului dreapta.

Condiții patologice: *hyperostosa porotica – cribra orbitalia* la nivelul peretelui orbitei dreapta, *cribra cranii* la nivelul parietalului dreapta, squamelor temporale și occipitalului – ectocranian (foto 3).

Caractere non-metriche: foramene zigomaticofaciale (câte unul, bilateral), foramen parietal (unul, dreapta), foramen mastoidal (unul, exsutural, dreapta) și foramen mentale (câte unul, bilateral).

**M.6.** Schelet relativ complet, restaurat, reprezentat prin: neurocraniu aproximativ întreg (ușoare distrugerii recente la nivelul squamelor parietalelor și occipitalului), maxile, palatine și etmoid (cu distrugerii), zigomatice, sfenoid (fragmente din aripile mari), mandibulă (dentiție definitivă; lipsesc I<sup>1</sup> și I<sup>2</sup> stânga, I<sub>2</sub> dreapta și P<sub>2</sub> stânga), vertebre (toate – distrugerii ușoare la nivelul corpurilor și arcurilor toracale și lombare; plus o vertebră coccigiană), stern (manubriu și corp), coaste (12 perechi – fragmentare), sacrum, clavicule, scapule (distrugerii la nivelul marginilor vertebrale, unghiurilor superioare și inferioare; lipsă spină), humerusuri, radiusuri, ulne, coxale (lipsă pubisuri), femure, tibii, peronee, șase carpiene, șase tarsiene, metacarpene (toate), trei metatarsiene și 26 falange.

Sex: feminin (scor: -0,33).

Vârsta fuziune: 25–32 ani (*adultus*) – estimată pe baza sincondrozei sfeno-occipitale (închisă) și vertebrelor sacrale S1-S2 (parțial fuzionate).

Statură: 155,50 ± 3,42 cm (mijlocie) – estimată pe baza humerusului, radiusului, femurului și tibiei stânga.

Caracteristici antropologice (dimensiuni și indici – cranian și postcranian): diametru antero-posterior maxim (foarte lung), diametru transversal maxim (foarte îngust), lățime frontală minimă (îngustă), lățime nas (lată), lățime bicondilară (îngustă), lățime bigoniacă (îngustă), indice cranian orizontal = 70,27 (dolico cran – craniu alungit), indice fronto-parietal transversal = 69,23 (eurimetop – frunte largă), indice claviculo-humeral = 50,48 (claviculă relativ lungă), indice diafizar humeral = 80,95 (euribrah – humerus rotunjit la mijlocul diafizei), indice brahial = 75,88 (radius mijlociu), indice platolenie = 73,33 (platolenic – ulnă aplatizată), indice pilastric = 108,00 (pilastru slab), indice platimerie = 83,33 (platimer – femur aplatizat dinainte înapoi sub trohantere) și indice cnemic = 69,69 (mezocnem – ușoară aplatizare transversală).

Condiții patologice: placă calcifiată – la nivelul dinților inferiori, lingual.

Caractere non-metriche: foramen supraorbital (câte unul, bilateral), foramen infraorbital (câte unul, bilateral), foramen zigomaticofacial (unul mare dreapta, trei mici stânga), foramen mentale (câte unul, bilateral) și apertură septală (câte una, bilateral).

**M.7.** Schelet relativ complet, restaurat, reprezentat prin: frontal, parietale, temporale, occipital (bazioccipital), maxile (lipsă procese frontale), zigomatice, sfenoid (corp și fragmente din aripile mari și mici), mandibulă (dentiție deciduală; lipsesc c<sup>1</sup> și i<sup>1</sup> dreapta), vertebre (15 corpuri vertebrale și 42 fragmente de arcuri vertebrale), coaste (12 perechi: patru întregi – două stânga, două dreapta), sacrum (două vertebre), claviculă stânga, scapule (lipsă fragmente de la nivelul marginilor vertebrale și unghiurilor superioare și inferioare), humerus stânga (cu epifiză proximală), radiusuri, ulne, coxale (ilioane, ischioane și pubisuri), femur stânga (cu epifiză proximală; distrugerii în treimea distală), femur dreapta (distrugerii distale), tibie dreapta, un carpian, două tarsiene, șapte metacarpene/metatarsiene și șapte falange.

Vârsta diafize: 46,29 luni (*infans I*) – estimată pe baza humerusului, radiusului și ulnei stânga și tibiei dreapta.

Statură: 864,04 ± 97 mm – estimată pe baza tibiei dreapta.

Greutate: 14,51 ± 0,2 kg (DH = 9,88 mm; DT = 13,11 mm).

Condiții patologice: *hyperostosa porotica* – *cribra orbitalia* la nivelul pereților orbitelor (foto 4).

Caractere non-metrice: șanț supraorbital (câte unul, bilateral), foramen zigomaticofacial (câte unul, bilateral) și foramen mentale (câte unul, bilateral).

Au mai fost identificate resturi osteologice ce provin de la alt individ: humerus dreapta (**14a**. 100 mm; **14b**. 24 mm; **14c**. 9 mm) și radius dreapta (**16a**. 74 mm; **16b**. 6 mm). Vârsta: 24,60 luni (*infant/infans I*) – pe baza humerusului și radiusului.

**M.8.** Schelet relativ complet, restaurat, reprezentat prin: fragmente de frontal, parietale, temporale, occipital (doar bazioccipitalul), sfenoid (fragmente din corp și aripi mari), mandibulă (dentiția deciduală; au fost recuperați  $i^1$  și  $c$  bilateral,  $c$  și  $p_2$  stânga,  $i_2$ ,  $c$ ,  $p_1$  și  $p_2$  dreapta), vertebre (12 corpuri vertebrale și 31 fragmente de arcuri vertebrale), stern (manubriu), coaste (12 perechi, fragmentare), clavicule, scapulă stânga (lipsă porțiuni de la nivelul marginii vertebrale), scapulă dreapta, humerus dreapta, radiusuri, ulne, coxal stânga (ilion), coxal dreapta (ilion, ischion și pubis), femur stânga, femur dreapta (cu epifiză distală), tibii, peronee, două metacarpene/metatarsiene și o falangă.

Vârsta diafize: 28,70 luni (*infans I*) – estimată pe baza humerusului, radiusului, ulnei, femurului, tibiei și peroneului stânga.

Caractere non-metrice: foramen mentale (câte unul, bilateral).

**M.9.** Schelet parțial complet, restaurat, reprezentat prin: fragmente de frontal, parietale, temporale, occipital, zigomatic stânga, sfenoid (corp și un fragment din aripile mari), mandibulă (distrugerii la nivelul ramului orizontal stânga; dentiție deciduală; au fost recuperați  $i_1$ ,  $i_2$  și  $c$  stânga), vertebre (11 corpuri vertebrale și 23 fragmente de arcuri vertebrale), coaste (cinci stânga, opt dreapta – două întregi și 12 fragmente fără simetrie precisă), claviculă stânga, scapulă stânga, scapulă dreapta (un fragment), coxal stânga (ilion, ischion și pubis), coxal dreapta (ischion), femur stânga, femur dreapta (treime distală) și un metacarpian/metatarsian.

Vârsta diafize: 1,99 luni (*infant/infans I*) – estimată pe baza femurului stânga.

Caractere non-metrice: foramen mentale (unul, dreapta).

**M.10.** Schelet slab reprezentat, restaurat, ce prezintă fragmente de frontal, parietale, occipital, sfenoid (procese pterigoide), vertebre (un corp vertebral și șase fragmente de arcuri vertebrale), un fragment costal fără simetrie precisă și peroneu dreapta (distrugerii în extremitatea distală).

Categorie de vârstă: *infant/infans I* (prin comparație dimensională).

**M.11.** Schelet parțial complet, restaurat, reprezentat prin: fragmente de frontal, parietale, temporale, occipital (bazioccipital), sfenoid (corp, fragmente din aripile mari și mici și un proces pterigoid), mandibulă (lipsă ram vertical stânga, distrugerii ram vertical dreapta; dentiți deciduală; au fost recuperați  $p_1$  și  $p_2$  dreapta, în alveolă), vertebre (13 corpuri vertebrale și 21 arcuri vertebrale – întregi și fragmente), coaste (12 perechi, fragmentare), claviculă stânga (distrugerii extremitate acromială), claviculă dreapta (jumătate acromială), scapulă stânga (distrugerii margine vertebrală), humerusuri, radius stânga (jumătate proximală), radius dreapta (lipsă treime distală), ulnă dreapta, coxal stânga (ilion), femur stânga (lipsă treime distală), femur dreapta (distrugerii distale) și două metacarpene/metatarsiene.

Vârsta diafize: 4,35 luni (*infant/infans I*) – estimată pe baza humerusului stânga, ulnei stânga și femurului dreapta.

**M.12.** Schelet relativ complet, restaurat, reprezentat prin: fragmente de frontal, parietale, temporal (porțiuni mastoide și pietroase), occipital (bazioccipital), zigomatic stânga, sfenoid (fragmente din corp, aripi mari și mici și procese pterigoide), mandibulă (lipsă ram orizontal stânga din dreptul incisivilor și caninilor; dentiție deciduală; au fost recuperați toți dinții aparținând hemimandibulei dreapta, în alveole), vertebre (20 corpuri vertebrale și 50 arcuri vertebrale – întregi și

fragmente), coaste (șapte fragmente stânga, 11 dreapta – patru întregi și 17 fragmente fără simetrie precisă), scapule, humerusuri, radius stânga, radius dreapta (extremitate proximală și distală), ulnă dreapta, coxale (ilioane, ischioane și pubisuri), femur stânga (jumătate proximală), femur dreapta, tibie dreapta, peroneu dreapta, trei carpiene, un tarsian, 11 metacarpiene/metatarsiene și 14 falange.

Vârsta diafize: 0,02 luni (*infant/infans* I) – estimată pe baza humerusului și radiusului stânga, ulnei, femurului, tibiei și peroneului dreapta.

Caractere non-metriche: foramen zigomaticofacial (unul, stânga) și foramen mentale (unul, dreapta).

**M.13.** Schelet relativ complet, restaurat, reprezentat prin: frontal, parietale, temporale, occipital (fragmente), maxilă stânga (proces alveolar și palat dur), maxilă dreapta (un fragment din procesul alveolar), zigomatiche, sfenoid (corp și fragmente din aripile mari), mandibulă (dentiția deciduală; sunt prezenți toți dinții inferiori, în alveole), vertebre (14 corpuri vertebrale și 17 arcuri vertebrale – întregi și fragmente), coaste (24 fragmente: cinci stânga, opt dreapta și 11 fără simetrie precisă), claviculă stânga (distrugeri la extremități), scapule (distrugeri la nivelul unghiurilor inferioare și marginilor vertebrale și axilare), coxal stânga (ilion), coxal dreapta (ilion, ischion și pubis), femure, tibie stânga (două fragmente), tibie dreapta, peroneu dreapta, un carpian și o falangă.

Vârsta diafize: 11,83 luni (*infant/infans* I) – estimată pe baza femurului stânga, tibiei și peroneului dreapta.

Caractere non-metriche: foramen zigomaticofacial (câte unul, bilateral) și foramen mentale (câte unul, bilateral).

Au mai fost identificate resturi osteologice ce provin de la alți doi indivizi:

1) reprezentat prin coxal dreapta (ilion; **11a.** 32 mm; **11b.** 26 mm). Categorie de vârstă: *infant/infans* I (prin comparație dimensională);

2) reprezentat printr-un proces spinos vertebral. Categorie de vârstă: adult.

**M.14.** Schelet relativ complet, restaurat, reprezentat prin: frontal și parietale (fragmentare), temporale (porțiuni mastoide și pietroase), occipital (bazioccipital), maxile (câteva fragmente de mici dimensiuni), zigomatiche, sfenoid (corp și aripi mari), mandibulă (distrugeri la nivelul hemimandibulei stânga; dentiție deciduală; sunt prezenți toți dinții inferiori, în alveole), vertebre (14 corpuri vertebrale și 37 arcuri vertebrale – întregi și fragmente), coaste (22 fragmente: trei stânga, șase dreapta și 15 fără simetrie precisă), claviculă dreapta, scapulă dreapta (distrugeri spină), humerusuri, radius stânga, ulne, coxal stânga (ilion, ischion și pubis), femur stânga (jumătate proximală), femur dreapta (lipsă treime proximală), tibie stânga (lipsă treime distală), tibie dreapta (jumătate proximală), peroneu dreapta (două fragmente de diafiză, fără conexiune), trei metacarpiene/metatarsiene și două falange.

Vârsta diafize: *foetus* (*infant*) – estimată pe baza humerusului, radiusului și ulnei stânga.

Caractere non-metriche: foramen zigomaticofacial (câte unul, bilateral) și foramen mentale (unul, dreapta).

A mai fost identificat un humerus stânga (**14a.** 66 mm; **14b.** 18 mm; **14c.** 6 mm), de vârstă fetală – *foetus* (*infant*), ce provine de la un alt individ.

**M.15.** Schelet relativ complet, restaurat, reprezentat prin: frontal și parietale (fragmente din squamă), temporale (distrugeri la nivelul squamei dreapta), occipital (fragmente squamă și bazioccipitalul), maxilă stânga (procesul alveolar corespunzător incisivilor și procesul frontal), zigomatic dreapta (incomplet), sfenoid (relativ complet), mandibulă (ramuri orizontale cu distrugeri; dentiție deciduală; au fost recuperați doi incisivi), vertebre (16 corpuri vertebrale și 48 arcuri vertebrale – întregi și fragmente), stern (manubriu), coaste (44 fragmente: opt stânga, șapte dreapta și 29 fără simetrie precisă), claviculă stânga (fără extremități), claviculă dreapta (lipsă treime sternală), scapule, humerusuri, radiusuri, ulnă stânga (doar treimile proximală și distală), ulnă dreapta, coxale (ilioane), femur stânga (lipsă fragmente de la mijlocul diafizei), femur dreapta (extremitate proximală distrusă), două carpiene, două tarsiene, șapte metacarpiene/metatarsiene și nouă falange.

Vârsta diafize: 6,39 luni (*infant/infans* I) – estimată pe baza humerusului și radiusului stânga și ulnei dreapta.

**M.16.** Schelet relativ complet, restaurat, reprezentat prin: frontal și parietale (lipsă mici fragmente din squamă), temporal stânga, occipital (fragmente squamă și bazioccipital), maxilă stânga, zigomatic dreapta, sfenoid (corp, aripă mare dreapta și aripi mici), mandibulă (dentiție deciduală; sunt prezenți toți dinții, în alveole), vertebre (trei corpuri vertebrale și 13 arcuri vertebrale – întregi și fragmente), stern (manubriu), coaste (12 stânga – două întregi, 10 dreapta – patru întregi și 13 fragmente fără simetrie precisă), claviculă stânga (lipsă extremitate acromială), claviculă dreapta, scapula stânga (doar spina), scapula dreapta, humerus stânga, humerus dreapta (lipsă treime distală), radiusuri, ulne, coxal stânga (ilion și ischion), coxal dreapta (un fragment de ilion), femur stânga (lipsă treime distală), femur dreapta (jumătate distală), tibie stânga, tibie dreapta (epifiză proximală și un fragment de diafiză, fără conexiune), un tarsian, un metacarpian/metatarsian și o falangă.

Vârsta diafize: 7,37 luni (*infant/infans* I) – estimată pe baza humerusului, radiusului și ulnei stânga și tibiei dreapta.

Caractere non-metrice: foramen zigomaticofacial (unul, dreapta) și foramen mentale (câte unul, bilateral).

Au mai fost identificate resturi osteologice ce provin de la alt individ: tibie dreapta (**18a.** 68 mm; **18b.** 7 mm) și peroneu dreapta (**19a.** 64 mm; **19b.** 4 mm). Vârsta: 1,40 luni (*infant/infans* I) – estimată pe baza tibiei și peroneului dreapta.

**M.17.** Schelet slab reprezentat, restaurat, ce prezintă: femur stânga (distrugeri anterioare la nivelul epifizelor), femur dreapta (distrugeri anterioare la nivelul epicondilului medial), rotulă stânga, tibii (lipsă epifize distale), peronee (diafize, fără epifize) și un metatarsian.

Sex: feminin (scor: -1) – diametru sagital cap femural și *linea aspera* (-1).

Vârsta: 52 ani (44–59 ani) – *maturus/senilis* – estimată pe baza țesutului osos spongios de la nivelul epifizei proximale femurale stânga (faza III).

Statură: 151,94 ± 3,42 cm (submijlocie) – estimată pe baza femurului stânga.

Caracteristici antropologice (dimensiuni și indici – postcranian): indice pilastric = 112,50 (pilastru mediu), indice platimerie = 96,42 (eurimer – femur rotunjit sub trohantere) și indice cnemic = 80,00 (euricnem – aplatare nulă).

**M.18.** Schelet relativ complet, restaurat, reprezentat prin: frontal și parietale (câteva fragmente din squamă), temporale (un fragment din squama dreapta și porțiuni mastoide și pietroase), occipital (fragmente squamă și bazioccipitalul), maxile (distrugeri palat dur și proces frontal dreapta), zigomatice, sfenoid (corp cu distrugeri, aripi mari și procese pterigoide), mandibulă (distrugeri ram orizontal stânga; dentiție deciduală; sunt prezenți toți dinții inferiori dreapta, în alveole), vertebre (14 corpuri vertebrale și șapte arcuri vertebrale – întregi și fragmente), stern (manubriu), coaste (27 fragmente: șapte stânga, cinci dreapta și 15 fără simetrie precisă), claviculă dreapta (lipsă extremitate sternală), scapule, radius stânga (jumătate distală), radius dreapta, ulne, coxal stânga (ilion și ischion), coxal dreapta (ilion, ischion și pubis), femure, tibii, peroneu dreapta (lipsă extremitate distală), două tarsiene, două metacarpene/metatarsiene și cinci falange.

Vârsta diafize: 5,25 luni (*infant/infans* I) – estimată pe baza humerusului, ulnei și tibiei stânga și radiusului dreapta.

Caractere non-metrice: foramen zigomaticofacial (câte unul, bilateral).

**M.19.** Schelet relativ complet, restaurat, reprezentat prin: frontal și parietale (incomplete, fragmentare), temporale (squame și porțiuni mastoide și pietroase), occipital (trei fragmente, inclusiv bazioccipitalul), maxile (distrugeri la nivelul palatului dur), zigomatic dreapta, sfenoid (corp, aripă mare stânga și procese pterigoide), mandibulă dreapta (dentiție deciduală; sunt prezenți toți dinții de pe hemimandibula dreapta, în alveole), vertebre (15 corpuri vertebrale și 20 arcuri vertebrale – întregi și fragmente), coaste (nouă stânga – șapte întregi, 11 dreapta – șase întregi și trei fragmente fără simetrie precisă), claviculă stânga, scapule, humerusuri, radiusuri, ulne, coxal stânga (ilion), coxal dreapta (ilion și pubis), femur stânga, tibie stânga, peroneu dreapta (lipsă extremitate proximală), un tarsian, trei metacarpene/metatarsiene și patru falange.

Vârsta diafize: *fetus* (*infant*) – estimată pe baza radiusului, ulnei, femurului, tibiei stânga și humerusului dreapta.

Caractere non-metrice: foramen zigomaticofacial (unul, dreapta) și foramen mentale (unul, dreapta).



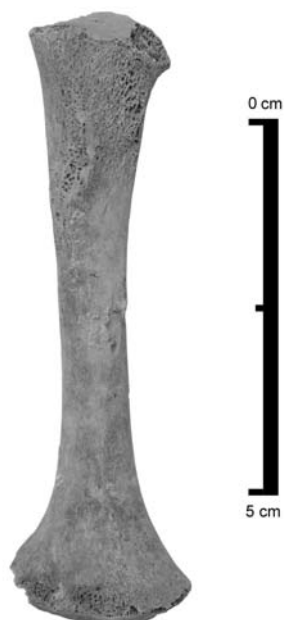

Foto 1. Periostită (formare de țesut osos nou în treimea proximală humerală dreapta).




Foto 2. Osteoartrită (eroziuni periarticulare la nivelul articulației interfalangeale).




Foto 3. *Hyperostosa porotica* (*cribra cranii* la nivelul parietalului dreapta).




Foto 4. *Hyperostosa porotica* (*cribra orbitalia* la nivelul plafonului orbitelor).

Fig. 1. Condiții patologice întâlnite la indivizii medio-bizantini de la Nufăru, necropola de pe proprietatea Ivanov.

### 3. REZULTATE ȘI DISCUȚII

Studiul antropologic a fost efectuat pe un material osteologic provenit din 19 complexe funerare (M.1–19) de inhumație de la Nufăru. Complexele sunt bine delimitate, mormintele fiind plane și individuale<sup>22</sup>.

Oasele sunt relativ bine conservate; suprafața acestora nu prezintă exfolieri și nu este afectată de acțiuni erozive.

În ceea ce privește starea de reprezentare, majoritatea scheletelor sunt relativ complete (12). Patru schelete sunt parțial complete, iar trei sunt slab reprezentate. Menționăm că toate distrugerile osoase sunt de factură recentă.

În cadrul estimării vârstei la deces, indivizii au fost încadrați în următoarele clase de vârstă: *infant* (doi), *infans* I (cinci), *infant/infans* I (opt), *infans I/infans* II (unul), *Juvenilis/adultus* (unul), *adultus* (unul) și *maturus/senilis* (unul).

Sexul a fost determinat în trei cazuri, identificându-se doi indivizi de sex feminin și unul de sex masculin.

Numărul ridicat de copii (16 – fără a considera aici și osemintele provenite în urma deranjamentelor mai sus amintite) ridică unele semne de întrebare cu privire la posibilitatea ca anumite spații depoziționale din necropolă să fie destinate exclusiv acestora.

Statura subiecților a fost estimată atât în cazul copiilor cu vârste mai mari de trei ani (doi *infans* I și un *infans I/infans* II), cât și în cazul adulților (două femei: *adultus* și *maturus/senilis*). Staturile indivizilor de sex feminin se încadrează în categoriile submijlocie și mijlocie.

Asemenea staturii, greutatea corpului reprezintă un parametru fizic fundamental în vederea evaluării stării de sănătate a populațiilor vechi sau actuale. Greutatea și statura sunt strâns corelate cu calitatea dietei și nutriția<sup>23</sup>. Greutatea a fost estimată în trei cazuri, la aceiași indivizi cărora le-a fost estimată și statura. Din păcate, lotul redus numeric de copii cu vârsta peste trei ani nu ne permite să abordăm rezultatele sub aspect statistic.

Condițiile patologice întâlnite se înscriu într-o gamă ce cuprinde maladii dentare (placă calcifiată – M.6), boli articulare (osteoartrită? – M.4), boli infecțioase (periostită –individul 1 aparținând M.1) și boli metabolice și endocrine (*hyperostosa porotica* – M.1, 3, 5 și 7). Osteoartrita nu reprezintă o boală în sine, ci trebuie privită ca o noțiune, ce definește un grup de boli distincte, cu etiologii diferite, dar cu manifestări biologice, morfologice și clinice similare<sup>24</sup>. Periostita

<sup>22</sup> Fiecare complex funerar conține câte un schelet reprezentativ; în unele complexe (M.1, 4, 7, 13, 14 și 16), apar și resturi osteologice de la alți indivizi, rezultatul probabil al deranjamentelor postdepoziționale ulterioare înhumării. Expertiza antropologică a ținut cont în special de scheletele reprezentative.

<sup>23</sup> Visser 1998, 421.

<sup>24</sup> Brandt, Doherty, Lohmander 2003, 1.

reprezintă rezultatul unui proces inflamator care vizează periostul, fiind cauzată îndeosebi de către un agent infecțios sau reprezentând rezultatul unui traumatism<sup>25</sup>. Copiii sunt mai susceptibili la infecții bacteriene nonspecifice, deoarece au periostul mult mai fragil<sup>26</sup>. Remarcăm prezența în patru cazuri a manifestărilor caracteristice *hyperostosei porotice* (în special *cribra orbitalia*, însoțită într-un singur caz și de *cribra cranii*). Această maladie este atribuită de obicei unei anemii genetice (în special talasemie) pe fondul existenței unei malarii endemice<sup>27</sup>, în cazul nostru, în zonele învecinate litoralului Mării Negre. Studii paleopatologice recente arată că aceasta poate fi cauzată și de alte fenomene cum ar fi procese inflamatoare, hemoragice, tumorale, tulburări dietetice sau genetice<sup>28</sup> sau, în plus, poate să constituie rezultatul unor pseudopatologii, cum ar fi eroziunile post mortem<sup>29</sup>.

Analiza antropologică a cuprins și un set de măsurători (craniene și postcraniene), în vederea ilustrării variabilității morfologiei scheletice, descrierii indivizilor sau comparării acestora cu alte populații umane.

Tot în acest scop, precum și pentru a observa eventuale particularități moștenite de aceste populații, au fost identificate și câteva caractere non-metriche. Din nefericire, gradul ridicat de fragmentare al etajului cranian în majoritatea cazurilor nu ne-a permis să le scorizăm, mulțumindu-ne doar cu listarea acestora. La nivel cranian, majoritare sunt foramele mentale (la 11 indivizi) și zigomaticofaciale (la opt indivizi). Postcranian, remarcăm prezența aperturilor septale humerale (în două cazuri).

## LA NÉCROPOLE DE L'ÉGLISE DÉCOUVERTE À NUFĂRU (DÉP. DE TULCEA). ANALYSE ANTHROPOLOGIQUE

### RÉSUMÉ

L'objet de la présente étude anthropologique est représenté par l'analyse des squelettes appartenant à l'époque médio-byzantine, découverts en 2008 sur la propriété de Sașa Ivanov, à l'intérieur de la localité de Nufăru (dép. de Tulcea). Les complexes funéraires appartiennent à un cimetière développé autour d'une petite église située en dehors de l'enceinte fortifiée, proche de la tour nord-ouest de la cité byzantine de Nufăru. L'expertise anthropologique effectuée sur le matériel osseux provenant des 19 complexes funéraires, a eu comme objectifs: la détermination du sexe; l'estimation d'âge, de la taille et du poids des *infans*; la mise en évidence des conditions pathologiques et des caractères épigénétiques; l'analyse biométrique des segments crânien et postcrânien.

**Mots-clé:** anthropologie physique; période médio-byzantine; estimation d'âge; taille et poids corporelle des enfants; biométrie; conditions pathologiques; caractères non-métriques.

<sup>25</sup> Roberts, Manchester 2005, 172.

<sup>26</sup> Ribot, Roberts 1996, 70.

<sup>27</sup> Keenleyside, Panayotova 2006, 373–384.

<sup>28</sup> Ortner 2003, 89–105.

<sup>29</sup> Wapler, Crubézy, Schultz 2004, 333–339.

## BIBLIOGRAFIE

- Acsádi, Nemeskéry 1970  
 Acsádi, Gy., Nemeskéry, J., *History of human life span and mortality*, Académiai Kiadó, Budapest.
- Bass 1989  
 Bass, W. M., *Human Osteology: A Laboratory and Field Manual*, Missouri Archaeological Society
- Brandt, Doherty, Lohmander 2003  
 Brandt, K. D., Doherty, M., Lohmander, L. S. (ed.), *Osteoarthritis*, second edition, Oxford University Press Inc.
- Buikstra, Ubelaker 1994  
 Buikstra, J. E., Ubelaker, D. H. (eds.), *Standards for data collection from human skeletal remains*, Arkansas Archaeological Survey Research, Series No. 44, Fayetteville,
- Damian, Samson, Bâlici 2011  
 Damian, O., Samson, A., Bâlici, Șt., *O biserică bizantină de la gurile Dunării*, SCIVA 62, 1–2, 45–87.
- Facchini, Veschi 2004  
 Facchini, F., Veschi, S., *Age Determination on Long Bones in a Skeletal Subadults Sample (b–12 Years)*, Collegium Antropologicum 28, 1, 89–98.
- Hauser, De Stefano 1989  
 Hauser, G., De Stefano, G.F., *Epigenetic variants of the human skull*, Schweizerbart, Stuttgart.
- Keenleyside, Panayotova 2006  
 Keenleyside, A., Panayotova, K., *Cribra orbitalia and porotic hyperostosis in a greek colonial population (5<sup>th</sup> to 3<sup>rd</sup> centuries BC) from the Black Sea*, International Journal of Osteoarchaeology 16, John Wiley & Sons, Ltd., 73–384.
- Lofqvist 2004  
 Lofqvist, C., *Osteoarchaeological report on human skeletal remains from Eyre Square, Galway City*, Moore Archaeological & Environmental Services Ltd.
- Maresh 1943  
 Maresh, M., *Growth of major long bones in healthy children*, American Journal of Diseases of Children 66, 227–257.
- Martin 1914  
 Martin, R., *Lehrbuch der Anthropologie*, Verlag Von Gustav Fischer, Jena.
- Ortner 2003  
 Ortner, D. J., *Identification of pathological conditions in human skeletal remains*, Academic Press, San Diego & London.
- Pearson 1899  
 Pearson, K., *On the reconstruction of stature of prehistoric races. Mathematic contributions to the theory of evolution*, in Transactions of the Royal Society, ser. A, 192, 169–244.
- Ribot, Roberts 1996  
 Ribot, I., Roberts, C., *A study of non-specific stress indicators and skeletal growth in two mediaeval subadult populations*, JArS 23, 67–79.
- Roberts, Manchester 2005  
 Roberts, C., Manchester, K., *The archaeology of disease*, third edition, J.H. Haynes & Co. Ltd., Sparkford.
- Rösing 1988  
 Rösing, F. W., *Körperhöhenrekonstruktion aus skelettmaßen*, in *Anthropologie, Handbuch der vergleichenden biologie des menschen*, Gustav Fischer Verlag, Stuttgart–New York, 586–599.

- Sjøvold 1990 Sjøvold, T., *Estimation of stature from long bones utilizing the line of organic correlation*, J. Hum. Evol. 5, 431–447.
- Tanner, Hughs, Waterhouse 1981 Tanner, J. M., Hughs, P.C.R., Waterhouse, R. H., *Radiographically determined widths of bone muscle and fat in the upper arm and calf from age 3–18 years*, Annals of Human Biology 8, 495–517.
- Visser 1998 Visser, E.P., *Little waifs: estimating child body size from historic skeletal material* International Journal of Osteoarchaeology 8, John Wiley & Sons, Ltd., 413–423.
- Wapler, Crubézy, Schultz 2004 Wapler, U., Crubézy, E., Schultz, M., *Is cribra orbitalia synonymous with anemia? analysis and interpretation of cranial pathology in Sudan*, American Journal of Physical Anthropology 123, Wiley-Liss, Inc., 333–339.
- White, Folkens 2005 White, T. D., Folkens P. A., *The human bone manual*, London.

#### EXPLICATIONS DES FIGURES

Fig. 1. Conditions pathologiques rencontrées chez les individus médio-byzantins de Nufăru, nécropole située sur la propriété Ivanov. 1. Périostite (formation d'un nouveau tissu osseux dans le tiers proximal droit de l'humérus); 2. Ostéoarthrite (lésions périarticulaires au niveau de l'articulation des phalanges); 3. *Hyperostosa porotica* (*cribra cranii* au niveau du pariétal droit); 4. *Hyperostosa porotica* (*cribra orbitalia* au niveau du plafond des orbites).

ANEXE<sup>30</sup>

Măsurători craniene <sup>31</sup>	M1	M3	M5	M6	M7	M8
1. lungime maximă craniu				185		
2. lățime maximă craniu				130	126	
7. lățime maxilo-alveolară				56	46	
9. lățime biauriculară					86	
11. lățime frontală minimă				90	82	
12. lățime superioară față				98		
14. lățime nas				26		
15. lățime orbitală					35	
17. lățime biorbitală				93	77	
18. lățime interorbitală					11	
19. coardă frontală					97	
20. coardă parietală				110	99	
21. coardă occipitală				95		
24. lungime mastoidă		29	38	46	39	33
25. înălțime bărbie	24	18	20	31	21	21
26. înălțime corp mandibular	22	15	18	30	16	15
27. lățime corp mandibular	11	10	9	11	10	10
28. lățime bigoniacă			63	92	69	65
29. lățime bicondilară			79	111	81	81
30. lățime minimă ram	25*		24(D)	33	23(D)	21
31. lățime maximă ram			30(D)	44	30(D)	25
32. înălțime maximă ram	47		28(D)	57	33	26
33. lungime mandibulă			47(D)	79	50	46

Măsurători postcraniene <sup>32</sup>	M1	M2	M3	M4	M5	M7	M8	M9
<b>Claviculă</b>								
9a. lungime	85				65	78	65	50
9b. diametru maxim la mijloc	8				6	7	6	5
<b>Scapulă</b>								
10a. înălțime							56	31*
10b. lățime					45		43	30
10c. lungime spină							50	

<sup>30</sup> Valorile din tabele sunt redată în milimetri și convertite spre milimetrul cel mai apropiat. În cazul măsurătorilor bilaterale, a fost utilizată partea stângă. Atunci când nu au existat elemente de pe stânga, au fost măsurate cele de pe dreapta, iar valorile au fost însoțite de simbolul „(D)”. În cazul în care oasele au suferit ușoare distrugerii, ori în cazul estimării locului fuziunii uneia dintre epifize, valoarea respectivă a fost însoțită de simbolul „\*”.

<sup>31</sup> Măsurători efectuate pe indivizi cu vârsta cuprinsă între 1 și 18 ani.

<sup>32</sup> Vezi supra notele 6 și 31.

<b>Coxal</b>								
11a. lungime ilion	89	64			64	65(D)	59	
11b. lățime ilion <sup>33</sup>							53	
12a. lungime ischion	52	38			31	39	33*(D)	18
12b. lățime ischion							24(D)	12
13a. lungime pubis	54	38			31	34	29	15
<b>Humerus</b>								
14a. lungime	170				115	132	106	
14b. lățime distală	35				27	25*	24	
14c. diametru maxim la mijloc	13				10	10	9	
<b>Ulnă</b>								
15a. lungime	137		76		94	105	87	
15b. diametru maxim la mijloc	10		7		7	7	7	
<b>Radius</b>								
16a. lungime	124(D)		70(D)		84	96	78	
16b. diametru maxim la mijloc	10		7(D)		7	8	6	
<b>Femur</b>								
17a. lungime		158		370*	146(D)		134	81
17b. lățime distală		37		70	35(D)		35	22
17c. diametru maxim la mijloc		12		29	11(D)		11	8
<b>Tibie</b>								
18a. lungime		127			115	134(D)	109	
18b. diametru maxim la mijloc		11			11	11	11	
<b>Peroneu</b>								
19a. lungime				296*(D)	114(D)		105	
19b. diametru maxim la mijloc				14	5(D)		6	

Măsurători postcraniene	M11	M12	M13	M14	M15	M16	M18	M19
<b>Claviculă</b>								
9a. lungime				42(D)		46(D)		45
9b. diametru maxim la mijloc				4(D)		5(D)		4
<b>Scapulă</b>								
10a. înălțime		34		33(D)	36	36(D)	35	36
10b. lățime		30		30(D)	32	31(D)	31	29
10c. lungime spină		35			36	36(D)	35	32
<b>Coxal</b>								
11a. lungime ilion		36	45	35	38	40	38	35(D)
11b. lățime ilion		31	42	32	35	37	31	33*(D)
12a. lungime ischion		18	25(D)	20		20	20	
12b. lățime ischion		12	16(D)	12		12	13	
13a. lungime pubis		15	21	18			15(D)	14

<sup>33</sup> Numerele 11b și 12b reprezintă măsurători postcraniene efectuate numai pentru copii cu vârste foetale de până la maxim un an.

<b>Humerus</b>								
14a. lungime	70*	66		60	73	77		64(D)
14b. lățime distală	16*	18		15	18	19		16(D)
14c. diametru maxim la mijloc	7	6		5	6	7		6(D)
<b>Ulnă</b>								
15a. lungime	66(D)	61(D)		56	66(D)	67	67	56
15b. diametru maxim la mijloc	6	4(D)		4	5(D)	5	5	5
<b>Radius</b>								
16a. lungime		52		49	58	58	58(D)	53
16b. diametru maxim la mijloc		4		4	4	4	5(D)	4
<b>Femur</b>								
17a. lungime	83*(D)	74(D)	97				81	75
17b. lățime distală		22(D)	28				19	20
17c. diametru maxim la mijloc	7(D)	7(D)	10				7	7
<b>Tibie</b>								
18a. lungime		64(D)	85(D)			76(D)	71	64
18b. diametru maxim la mijloc		7(D)	10(D)			8(D)	8	7
<b>Peroneu</b>								
19a. lungime		63(D)	82(D)					
19b. diametru maxim la mijloc		4(D)	5(D)					

Măsurători craniene <sup>34</sup>	M9	M11	M12	M13	M14	M15	M16	M18	M19
<b>Sfenoid</b>									
1a. lungime aripă mică			19			14	18		
1b. lățime aripă mică			13			12	12		
2a. lungime aripă mare			32		30	28	29(D)	31	31
2b. lățime aripă mare			20		22	22	19(D)	22	17
3a. lungime corp	11	13		14	10	11	11		12
3b. lățime corp	20	22		21	18	20	20		19
<b>Porțiuni mastoide și petroase temporal</b>									
4a. lungime			40	53	34	42	47	40	39
4b. lățime			19	20	14	17	19	19	18
<b>Porțiune bazilară occipital</b>									
5a. lungime	13	13	13	15	12	14	14	13	14
5b. lățime	16	17	15	20	14	17	18	16	16
<b>Zigomatic</b>									
6a. lungime	22		26	27*	25		30(D)	29	26(D)
6b. lățime	19		20	25*	21		24(D)	22	20(D)
<b>Maxilă</b>									
7a. lungime				32			25		24(D)
7b. înălțime				25			30		24
7c. lățime							27	26	
<b>(Hemi)mandibulă</b>									

<sup>34</sup> Măsurători efectuate pe indivizi cu vârsta cuprinsă între 0–1an.



<b>8a.</b> lungime corp	39	50	33(D)	48	35(D)		43(D)	38(D)	39(D)
<b>8b.</b> lățime arc	17		18(D)		18(D)	19	19(D)	18(D)	19(D)
<b>8c.</b> lățime totală	54		50(D)	67	45(D)		57(D)	52(D)	51(D)

<b>Măsurători postcraniene<sup>35</sup></b>		<b>M6</b>	<b>M17</b>
<b>Claviculă</b>			
<b>35.</b> lungime		157	
<b>36.</b> diametru sagital la mijloc		13	
<b>37.</b> diametru vertical la mijloc		9	
<b>Humerus</b>			
<b>40.</b> lungime		311	
<b>41.</b> lățime epicondilară		54	
<b>42.</b> diametru vertical cap		43	
<b>43.</b> diametru maxim la mijloc		21	
<b>44.</b> diametru minim la mijloc		17	
<b>Radius</b>			
<b>45.</b> lungime		236	
<b>46.</b> diametru sagital la mijloc		10	
<b>47.</b> diametru transversal la mijloc		14	
<b>Ulnă</b>			
<b>48.</b> lungime		245	
<b>49.</b> diametru antero-posterior		11	
<b>50.</b> diametru transversal		15	
<b>51.</b> lungime fiziologică		241	
<b>52.</b> circumferință minimă		33	
<b>Sacrum</b>			
<b>53.</b> lungime anterioară		113	
<b>54.</b> lățime antero-superioară		116	
<b>55.</b> diametru transversal maxim bază		49	
<b>Coxal</b>			
<b>56.</b> înălțime		206	
<b>57.</b> lățime iliacă		159	
<b>59.</b> lungime ischion		86	
<b>Femur</b>			
<b>60.</b> lungime		423	412
<b>61.</b> lungime bicondilară		418	411
<b>62.</b> lățime epicondilară		73	76
<b>63.</b> diametru maxim cap		41	41
<b>64.</b> diametru subtrohanterian sagital		25	27
<b>65.</b> diametru subtrohanterian transversal		30	28
<b>66.</b> diametru sagital la mijloc		27	27
<b>67.</b> diametru transversal la mijloc		25	24
<b>68.</b> circumferință la mijloc		81	79

<sup>35</sup> Măsurători efectuate pe indivizi adulți.

<b>Tibie</b>		
69. lungime	347	
70. lățime epifiză proximală	72	71
71. lățime epifiză distală	45	
72. diametru maxim la nivelul foramenului nutritiv	33	30
73. diametru transversal la nivelul foramenului nutritiv	23	24
74. circumferință la nivelul foramenului nutritiv	97	96
<b>Peroneu</b>		
75. lungime	339	
76. diametru maxim la mijloc	14	
<b>Calcaneu</b>		
77. lungime	73	
78. lățime la mijloc	39	